Aus der
Medizinischen Tierklinik der Universität München.
(Vorstand: Professor Dr. J. Nörr.)

Klinische Erfahrungen mit Cardiazol-Ephedrin bei chronischer Bronchitis der Hunde.

Dissertation
zur Erlangung der Doktorwürde der Tierärztlichen Fakultät
der Ludwig-Maximilians-Universität
München.

Vorgelegt von
Matthias Ix
Oberveterinär beim Artillerie-Regiment 23, Potsdam.

München 1938

Gedruckt in der Dissertationsdruckerei von Robert Kleinert, Quakenbrück.

Aus der
Medizinischen Tierklinik der Universität München.
(Vorstand: Professor Dr. J. Nörr.)

Klinische Erfahrungen mit Cardiazol-Ephedrin bei chronischer Bronchitis der Hunde.

⚙

Dissertation
zur Erlangung der Doktorwürde der Tierärztlichen Fakultät
der Ludwig-Maximilians-Universität
München.

Vorgelegt von
Matthias Ix
Oberveterinär beim Artillerie-Regiment 23, Potsdam.

München 1938

Gedruckt in der Dissertationsdruckerei von Robert Kleinert, Quakenbrück.

Gedruckt mit Genehmigung der Tierärztlichen Fakultät der Universität München.

Referent: Professor Dr. J. Nörr.

R. UNIV.
BIBLIOTHEEK
LEIDEN

Den Eltern
in Dankbarkeit gewidmet!

Digitized by the Internet Archive
in 2026

https://archive.org/details/IA41554006_0141

Entstehung und Ursache der chronischen Bronchitis.

Die immer wieder zu beobachtende Tatsache, daß ganz junge und ganz alte Menschen und Tiere am ehesten von einem Katarrh der Luftwege befallen werden, zeigt schon, wie sehr diese Erkrankung mit der allgemeinen Körperkonstitution in Zusammenhang steht. Wenn entzündliche Veränderungen der Luftwege, besonders in ihren chronischen Formen, unter unseren Haustieren bei den Hunden am häufigsten anzutreffen sind, so mag das einerseits auf eine besondere Anfälligkeit dieser Tierart hierfür zurückzuführen sein; andererseits ist auch wohl mancher Katarrh durch fehlerhafte Haltung bedingt. Verbringen doch viele Hunde den größten Teil des Tages innerhalb der menschlichen Behausung. Ihnen fehlt ausreichende Bewegung in frischer Luft, sie werden verweichlicht und so gegen ungünstige Witterungseinflüsse weniger widerstandsfähig. Deswegen spielt auch die durch Erkältung hervorgerufene entzündliche Erkrankung der Luftwege bei den Hunden eine ähnliche Rolle wie bei den Menschen, während sie bei den anderen Haustieren nicht diese große Bedeutung hat. Die Tracheobronchitis tritt bei ihnen meist nur in Begleitung von Infektions- und Invasionskrankheiten auf, z. B. bei Druse der Pferde und dem infektiösen Katarrh der Luftwege der Pferde, Tuberkulose der Rinder, Lungenwürmern der Schafe und anderen mehr. Wenn somit der akute Bronchialkatarrh bei unseren Haustieren nicht besonders häufig vorkommt, dann um so weniger der chronische. Nieberle (31) findet ausgesprochene chronisch-entzündlich veränderte Tracheen und Bronchien bei Zerlegung der Tiere recht selten, bei Hunden jedoch noch verhältnismäßig am häufigsten.

Als Ursachen kommen für die chronische Bronchitis die gleichen in Betracht wie für die akute. Schädigend können chemische, thermische, mechanische oder bakteriell-toxische Reize wirken, die entweder primär durch unmittelbare Einwirkung auf die unveränderte Schleimhaut Schaden anrichten oder aber dadurch krankmachend wirken, daß sie zunächst nur die in den Luftwegen vorhandenen Schutzvorrichtungen beeinträchtigen, so daß die in der Einatmungsluft normaler Weise vorhandenen Schädlichkeiten, besonders saprophytische Bakterien, eine schädigende Wirkung erlangen. Als solche Krankheitsnoxen kommen in Betracht: Rauch, Staub, ätzende Gase, übermäßig warme oder kalte Luft, tierische Parasiten, allerlei Bakterien und Virusarten. Die Schädigung der Bronchialschleimhaut kann auch durch solche Stoffe hervorgerufen werden,

die vom Blut aus auf die Schleimhaut ausgeschieden werden, nachdem sie durch Aufsaugung von der Haut oder dem Magen-Darmkanal aus in den Körper gelangt sind. So entsteht bei Menschen der Schnapskatarrh durch Alkoholmißbrauch, der Jodkatarrh als Symptom des Jodismus bei Ueberdosierung von Jod. Durch diese Stoffe wird das Gewebe der Schleimhaut geschädigt und zur Wiedergutmachung der Schädigung zunächst ein akuter Entzündungsprozeß hervorgerufen, woraus sich bei längerer Einwirkung der Noxen ein chronischer Prozeß entwickeln kann. Die chronische Bronchitis kann aber auch von vornherein schleichend entstehen, ohne daß die Zeichen der akuten klinisch in Erscheinung zu treten brauchen, wenn nämlich die das Gewebe reizenden und schädigenden Kräfte geringgradiger sind und über längere Zeit einwirken.

Besteht nun der Prozeß über 40 Tage, so wird er klinisch als chronisch bezeichnet. In der Pathologie sieht man eine Entzündung dann als chronisch an, wenn der proliferative Prozeß im Vordergrund steht.

Die Atmungsorgane der Menschen und Tiere sind Schädlichkeiten, die mit der Atmungsluft auf die Schleimhaut gelangen, mehr oder weniger dauernd ausgesetzt. Gegen deren krankmachende Wirkung schützt sich der Körper jedoch durch eine Anzahl von Abwehrmaßnahmen und Abwehrvorrichtungen. So werden durch die Tätigkeit des Flimmerepithels Bakterien und kleinste Fremdkörper nach außen geschwemmt. Gelangen etwas größere Fremdkörper in die Luftwege, so erzeugen sie durch den Reiz, den sie auf der Schleimhaut hervorrufen, reflektorische Hustenstöße, durch die diese Stoffe mit einem kräftigen und plötzlichen Luftstoß nach außen befördert werden. Chemische und bakterielle Gifte werden durch vermehrte Schleimabsonderung der in großer Anzahl vorhandenen Drüsen verdünnt und dadurch in ihrer schädigenden Wirkung vermindert. Die Bakterien selbst werden von phagozytierenden Zellen, die in reichlich vorhandenen Lymphfollikeln erzeugt und in die obersten Schichten der Schleimhaut geschickt werden, angegriffen und unwirksam gemacht. So kommt es, daß Haßlinger und Sternberg (11), die die Bakterienflora des Kehlkopfes, der Luftröhre und der Luftröhrenäste untersuchten, Larynx und Subglottis keimarm und die tieferliegenden Teile der Luftröhre stets keimfrei fanden.

Als Ursache der Beeinträchtigung dieser Abwehrvorrichtungen im Tracheobronchialbaum spielt die Erkältung eine erste Rolle. Der Katarrh der Luftwege durch Erkältung entsteht auf folgende Weise: Bei stärkerer Kälteeinwirkung werden nicht nur die Gefäße der Haut zusammengezogen, sondern gleichzeitig auch reflektorisch die Gefäße in den Schleimhäuten der Luftwege. Aber schon bald — nach 1—2 Minuten — folgt dieser Oligämie eine Hyperämie. Mit Erhöhung der Blutzufuhr wird die Tätigkeit der Schleimhautdrüsen in so ungünstigem

Maße erhöht, daß die vermehrte Sekretabsonderung die Bewegung der Flimmerhaare herabsetzt und die Arbeit der phagozytierenden Zellen beschränkt. Gleichzeitig kommt es durch die Schwellung zu Zusammenhangstrennungen in der schützenden Epithelschicht, mögen diese auch noch so geringgradig sein. So ist nicht nur die Wiederherausbeförderung der mit der Atmungsluft eindringenden Bakterien sehr erschwert, sondern diese finden außerdem in der vermehrten Schleimhautabsonderung einen günstigen Nährboden. Durch Anpassung an die für sie neuen Lebensbedingungen und rasche Vermehrung wird die Virulenz von sonst harmlosen Bakterien so gesteigert, daß sie eine gewisse krankmachende Wirkung erlangen. Sie dringen durch die an einzelnen Stellen verletzte Epithelschicht in die Schleimhaut ein und rufen hier als Reaktion auf ihre schädigende Wirkung einen Entzündungsprozeß hervor. Auch bei Schädigung der Schleimhaut durch nicht bakterielle Ursachen — Staub, Rauch, reizende Gase — wird die sich hieran anschließende Entzündung durch Mikrophyten jedesmal kompliziert. Eine aseptische Entzündung der Schleimhäute der Luftwege gibt es nicht.

Aber nicht nur durch direkte Einwirkung schädlicher Stoffe auf die Schleimhaut der Luftröhre und ihrer Aeste wird ein Entzündungsprozeß hervorgerufen, sondern die Entzündung kann auch die Folgeerscheinung von einer Dysfunktion anderer Organe sein. Bei dem engen physiologischen Verhältnis, das zwischen Kreislauf- und Atmungsorganen besteht, ist es leicht erklärlich, daß bei Erkrankung von Herz und Gefäßen die Lunge und die Luftwege in Mitleidenschaft gezogen werden. So wird bei bestimmten Herzerkrankungen wie Endokarditis, Myokarditis, Mitralinsuffizienz und Herzerweiterung eine Rückstauung des Blutes in die Lunge hervorgerufen. Dieses bedeutet, wie für alle Teile der Lunge so auch für die Bronchialschleimhaut, eine Beeinträchtigung der Zufuhr von Nährstoffen und Abfuhr von Abbauprodukten und, mit dieser Ernährungsstörung einhergehend, eine Beeinträchtigung des Funktionierens ihrer Schutzvorrichtungen. Andererseits finden die Mikrophyten in der ausgetretenen Blutflüssigkeit einen guten Nährboden und können auch hier in die durch die Schwellung entstandenen Zusammenhangstrennungen der Epitheldecke eindringen. So entsteht eine Schleimhautentzündung, die so lange anhalten wird, wie der Stauungszustand in der Lunge besteht.

Diese Stauungsbronchitiden können durch alle pathologischen Vorgänge und Zustände verursacht werden, die eine der oben angeführten Herzerkrankungen mit deren Begleiterscheinung der Rückstauung des Blutes in die Lunge bedingen. Die größte Bedeutung hat in dieser Hinsicht das chronisch-alveoläre Lungenemphysem, das mit der Bronchitis in einem Wechselverhältnis steht; denn das Lungenemphysem kann einerseits durch die Bronchitis verursacht werden, andererseits selbst auf dem Wege über die von ihm erzeugte Herzinsuffizienz Ursache für die Bronchitis sein. Der Vorgang ist folgendermaßen: Bei der Bronchitis

ist durch die entzündliche Schwellung das Lumen der Luftröhrenäste verengt und durch Anhäufung von vielfach sehr zähen Schleimmassen verlegt. Die Ausatmung wird erschwert und damit der Innendruck der Luft in den Alveolen erhöht. Die hierdurch erzielte Einengung der in den Alveolensepten verlaufenden Kapillaren bewirkt eine Ernährungsstörung, die bei längerem Bestehen des Zustandes zur Unterernährung des Alveolargewebes führt. Die Septen werden immer dünner und verschwinden schließlich vollständig. Diese mit Emphysem bezeichnete Organveränderung der Lunge ist irrevisibel. Die bei Bronchitis auftretenden, anhaltenden Hustenanfälle helfen mit, das Lungenemphysem auszubilden. Mit dem Entstehen des Emphysems und dem gleichzeitigen Schwund der in den Septen verlaufenden Kapillaren wird der Blutdruck in den Lungen erhöht. Das bedeutet für das rechte Herz je nach dem Grad der Organveränderungen in der Lunge eine mehr oder weniger große Ueberlastung. Der Herzmuskel antwortet darauf zunächst mit einer Hypertrophie, die in späteren Stadien meist von einer Herzdilatation abgelöst wird. Diese Herzerkrankung aber bedeutet wieder Rückstauung des Blutes in die Lunge, wodurch die Bronchitis verursacht bzw., wenn sie schon besteht und Ursache für das Emphysem ist, deren weitere Unterhaltung. So bildet sich ein Circulus vitiosus aus, für den sowohl die Bronchitis, als auch das Lungenemphysem, wie auch die Herzerkrankung den Ausgangspunkt darstellen können.

Daß diese so eng in Zusammenhang stehenden Erkrankungen bei älteren Lebewesen weitaus am häufigsten anzutreffen sind, ist sowohl darauf zurückzuführen, daß das im Alter durch Nachlassen der Lungenelastizität so häufig sich ausbildende Emphysem den Anlaß gibt, wie auch darauf, daß durch Beeinträchtigung der allgemeinen Abwehrkräfte und geringere Reaktionsfähigkeit auf ungünstige Umwelteinflüsse, Neigung zu Katarrhen der Respirationsschleimhaut besteht.

Will nun der Arzt an irgend einer Stelle diesen Circulus vitiosus durchbrechen, so muß er sich von vornherein darüber klar sein, daß die Aussichten auf Erfolg um so geringgradiger sind, je weiter die pathologisch-anatomischen Veränderungen der Bronchien, der Alveolen und des Herzens sich ausgebildet haben. Mit einer Besserung des Krankheitszustandes wird er sich wohl in den meisten Fällen zufrieden geben müssen.

Nach den theoretischen Erwägungen ist ein solches Mittel am besten wirksam, das

1. durch Förderung der Expectoration einen günstigen Einfluß auf die Bronchialschleimhaut ausübt,
2. durch Erweiterungen der Bronchien die Atmung erleichtert und vertieft und
3. Herz und Kreislauf anregt.

Da nach den vorliegenden Gutachten Cardiazol-Ephedrin diese drei zu fordernden Eigenschaften besitzen soll, ist mir von Herrn Professor Nörr die Aufgabe gestellt worden, durch eine Reihe von Versuchen den therapeutischen Wert dieses Präparates zu erproben.

Das Präparat Cardiazol - Ephedrin.

Die Zusammensetzung erfolgt in demselben Verhältnis, wie sich Cardiazol und Ephedrin in der humanen Medizin als Einzeldosis bewährt haben. In 1,1 cm³ Cardiazol-Ephedrin sind demnach 0,1 g Cardiazol und 0,015 g Ephedrin enthalten.

Cardiazol: ist ein Pentamethylentetrazol von der Formel:

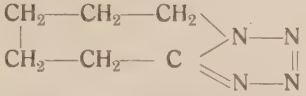

Es ist ein weißes kristallines Pulver. Sein Schmelzpunkt liegt bei 58° bis 59°. Schwach bitter schmeckend sind kleinere Mengen fast geruchlos; größere Mengen besitzen einen charakteristischen weichselholzartigen Geruch. Es löst sich leicht in Wasser und den meisten organischen Lösungsmitteln. Lösungen von Cardiazol können ohne Bedenken sterilisiert werden, da eine Zersetzung erst bei 250° eintritt

Ephedrin: Nach den neuesten chemischen Untersuchungen sind folgende Eigenschaften dieses Alkaloids bekannt: Es bildet weiße Kristalle, die in Wasser, Alkohol, Aether und Chloroform löslich sind. Die Lösungen sind optisch aktiv. Sie drehen die Achse des polarisierten Lichtes nach links. Das in der Heilkunde benutzte salzsauere Ephedrin wird durch Sauerstoff und Licht nicht zersetzt, im Gegensatz zu dem ihm verwandten Adrenalin.

Die Formel des Ephedrins ist:

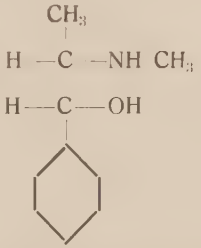

Aus dem in der Humanmedizin wie auch in der Tiermedizin in außerordentlich großer Menge vorhandenen Schrifttum — das gilt besonders für Cardiazol — sind die Arbeiten ausgewählt worden, die für die Auswertung der von mir angestellten Versuche von Bedeutung sind.

Ueber die Pharmakologische Wirkung des Cardiazol - Ephedrin.

1. Cardiazol.

In seinem chemischen Aufbau völlig verschieden vom Kampfer hat Cardiazol mit ihm in den pharmakologischen Wirkungen eine gewisse Uebereinstimmung. Doch steht bei Cardiazol die Wirkung auf Herz und Kreislauf nicht so sehr im Vordergrund, wie man dem Namen nach annehmen sollte, sondern es gehört, wie Hildebrandt (13) feststellt, in die Gruppe der Analeptika mit zentralem Angriffspunkt. Schmidt, Hildebrandt und Krehl (35) berichten allerdings auch über direkte Herzwirkung, die sich sowohl in Vergrößerung der Hubhöhe als auch in Vermehrung der Häufigkeit kund tut. Sie fanden bei einer Dichte von 1:2000 am isolierten Froschherzen eine deutliche erregende Wirkung, die nach zwei Minuten eintrat, während beim Rattenherzen die gleiche Wirkung schon in einer Dichte von 1:10 000 beobachtet wurde. In dem Unterschied der Konzentration konnten sie darlegen, daß dieses Präparat bei den verschiedenen Tieren in verschiedener Weise wirksam ist. Die direkte Wirkung auf das Herz ist nach Stroß (38) so zu erklären, daß die Nervenendigungen des Vagus durch Cardiazol gelähmt werden, der Accelerans jedoch unbeeinflußt bleibt. Er konnte diese direkte Herzwirkung deutlich beobachten, wenn das Herz durch Ermüdung oder Vergiftung gelähmt bzw. gehemmt war. Jedoch bezweifelt er, daß die therapeutische Ausnutzung dieser Cardiazolwirkung möglich sei, weil man nach seiner Ansicht zum Verbessern der Herzleistung in direkter Beeinflussung eine zu hohe Konzentration verwenden müßte.

Ueber die Wirkung von Cardiazol auf das Vasomotorenzentrum berichten Eichler und Hildebrandt (7), daß sie mit Cardiazol am unverletzten Tier regelmäßig eine Blutdrucksteigerung hervorrufen konnten. Dies war ihnen jedoch nicht möglich, wenn sie zuvor das Tier dekapierten; ein Zeichen dafür, daß Cardiazol nur durch den zentralen Angriff auf das Vasomotorenzentrum seine blutdrucksteigernde Wirkung ausüben konnte. Diese blutdrucksteigernde Wirkung trat am deutlichsten in den Fällen in Erscheinung, wo der Blutdruck pathologisch gesenkt war, und weniger bei normalen gesunden Organismen, — hier registrierten sie manchmal sogar eine Senkung —, da bei diesen die Erhöhung des Blutdrucks durch eine ganze Reihe von Gegenregulationen aufgefangen wird.

Die mit dem Ansteigen des arteriellen Blutdrucks einhergehende Verbesserung der Herzleistung wird auch dadurch erhöht, daß die Coronargefäße, wie Müller (26) beobachtete, eine aktive Erweiterung erfahren. Erweiterungen der Coronargefäße aber bedeutet eine bessere

Durchblutung des Herzmuskels und damit eine Steigerung seiner Arbeitsleistung.

Die am deutlichsten in Erscheinung tretende Wirkung des Cardiazols jedoch ist seine erregende Wirkung auf das Atemzentrum. Dies wird von allen Autoren, die sich mit der Pharmakologie des Cardiazols befaßten, übereinstimmend festgestellt. Besonders gut ist diese Hauptwirkung des Cardiazols zu beobachten, wenn das Atemzentrum vorher durch Narkotika und Sedativa gelähmt bzw. in seiner Erregbarkeit herabgesetzt wurde. So konnte Hildebrandt (13) die durch Morphium hervorgerufene Lähmung des Atemzentrums durch Cardiazol leicht wieder aufheben. Müller (25), der die Wirkung des Cardiazols auf die Pernocton-Narkose des Hundes untersuchte, beobachtete, daß durch Cardiazol die Narkosetiefe vermindert wird. Gleichzeitig konnte er feststellen, daß das Atemvolumen erhöht wird, jedoch weniger durch Zunahme der Frequenz der Atemzüge, sondern mehr durch Vertiefung der Atmung. Andere Autoren, wie Behrens (4), Braams (5), Schoen (36), Trendelenburg (39) u. a. kommen zu ähnlichen Ergebnissen.

Die glatte Muskulatur wird durch Cardiazol erschlafft und erweitert, wie Baur (3) an seinem glattmuskeligen, nervenfreien Amnionpräparat nachweist. Die Senkung des Tonus wirkt sich vor allem an der Bronchialmuskulatur aus; und hier besonders in den Fällen, wie Richert (34) feststellt, wo die Bronchien krampfhaft verengt sind.

Daß aber das zentrale Nervensystem den eigentlichen Angriffspunkt für das Cardiazol darstellt, kommt in der durch Ueberdosierung hervorgerufenen toxischen Wirkung recht deutlich zum Ausdruck. Diese äußert sich nach Clemente (6) in starker Erregung und heftigen Unruheerscheinungen, die von Speichelfluß und Erbrechen begleitet sind. In höheren Dosen folgen Krämpfe tonisch-klonischer und tetanischer Art. Bei seinen diesbezüglichen Versuchen, die er an Ratten, Hunden und Katzen durchführte, kam er zu folgenden Ergebnissen: Die sichere geringste Krampfdosis beträgt bei Hunden 0.065 bis 0.075 g, und die sichere tödliche Dosis 0.174 g Cardiazol pro kg Körpergewicht, unter die Haut eingespritzt. Die Wirkung setzt nach 8 Minuten ein. Katzen sind bedeutend empfindlicher. Bei ihnen beträgt die Krampfdosis 0.03 bis 0.035 g und die tödliche Dosis 0.08 g pro kg Körpergewicht.

Die ausgesprochen leichte Wasserlöslichkeit, die außerordentlich geringe Reizfähigkeit und seine große Beständigkeit gegen chemische Beeinflussung lassen alle Arten der Verabreichung zu: die intravenöse, subcutane und perorale, wie von Hildebrandt und Voß (14) zuerst dargelegt und von allen anderen Autoren immer wieder bestätigt wird. Nach Hildebrandt besteht im Wirkungseintritt nach subcutaner und intravenöser Injektion nur ein geringer Unterschied. Nach

peroraler Verabreichung ist die Wirkung nicht ganz so stark, hält aber länger an. Daß das Cardiazol schon vom Magen aus resorbiert wird, beweist Schoen (35) dadurch, daß er den Uebergang vom Magen zum Darm unterbunden hat. Auch er stellte fest, daß zum Erzielen der gleichen Krampfwirkung bei peroraler Verabreichung eine bedeutend höhere Dosis notwendig ist, und zwar die vierfache als bei der intravenösen.

Bei subcutaner Einspritzung ist Cardiazol völlig reizlos. Göpel (9), der bei seinen vielen Versuchen fast ausschließlich diese Applikationsart vornahm, berichtet, daß er niemals eine örtliche Gewebsreizung beobachten konnte. Als Versuchstiere hatte er Pferde und Hunde, in wenigen Fällen Katzen.

Ueber das weitere Verbleiben und die Ausscheidung des Cardiazol ist nichts Sicheres bekannt. Leppert (22) fand subcutan gespritztes Cardiazol nur in ganz geringen Mengen im Harn wieder. Da eine Entgiftung im Körper (Leber) nicht stattfindet und andererseits nach Unterbinden der Nierengefäße eine kumulative Wirkung zu beobachten ist, glaubt er, daß Cardiazol durch die Nieren in gepaarter Form ausgeschieden wird und sich so dem Nachweis entzieht.

2. Ephedrin.

Nach dem Bericht von Gaddum (8) ist Ephedrin ein Alkaloid, das in den Drogen verschiedener Pflanzen, die zur Gattung Ephedra gehören, enthalten ist. Diese Ephedrin enthaltenden Ephedraarten wachsen in ungefähr denselben Breitegraden in China, Nordindien und Spanien.

Seit ungefähr 5000 Jahren wird in China eine Ephedrin enthaltende Droge von einer ganzen Reihe von Stammpflanzen, hauptsächlich aber aus der Ephedra vulgaris und der Ephedra equisetiana hergestellt. Die Chinesen nennen diese Droge „ma-huang“ und verwenden sie seit Jahrtausenden als schweißtreibendes und die Temperatur herabsetzendes Mittel und als Beruhigungsmittel bei Husten. Pharmakologisch genauer untersucht wurde sie das erstemal im Jahre 2760 v. Chr. von dem chinesischen Kaiser Shen-Lung, „dem Vater der chinesischen Agrikultur“, als er alle Drogen durchprobierte und entsprechend einklassifizierte. Der Name Ephedrin für das Alkaloid aus der Ephedra vulgaris stammt von dem Japaner Nagai, der dieses Alkaloid 1887 an der japanischen Versuchsanstalt Osaka rein darstellte und pharmakologische Versuche damit durchführte. Seine giftige Wirkung in hohen Dosen brachte es zunächst in den Ruf eines gefährlichen Giftes. Im Jahre 1917 wurde von den Japanern Amatsu und Kubota nachgewiesen, daß Ephedrin eine ähnliche Wirkung hat wie das ihm chemisch verwandte Adrenalin. So wurde es in Mukden als Heilmittel auf den Markt gebracht. Leider waren die Ergebnisse von Amatsu und Kubota nur in japanisch veröffentlicht, so daß sie in den westlichen

Ländern zunächst unbekannt blieben. Unabhängig davon kamen Chen und Schmidt zu denselben Ergebnissen. Durch sie wurde ein großes Interesse für das Alkaloid Ephedrin hervorgerufen.

Seit 1927 wird Ephedrin auch synthetisch hergestellt und sollte hauptsächlich als Ersatz für das Suprarenin dienen. Vor diesem hat es den Vorteil, daß es im Körper nicht so leicht zerstört wird und deswegen in seiner Wirkung länger andauert. Außerdem ist es viel weniger giftig. Das in dem Kombinationspräparat Cardiazol-Ephedrin enthaltene salzsaure Ephedrin wird von der Firma Knoll, Ludwigshafen, synthetisch hergestellt. In seinen chemischen und physikalischen Eigenschaften mit der Droge Ephedrin völlig identisch, übt es gemäß den Versuchen von Keil und Rühling (18) dieselben Wirkungen aus und entspricht den Anforderungen des Ergänzungsbuches zum D. A. B. VI.

Die Wirkungserscheinungen nach Verabreichung von Ephedrin sind auf die Reizungen des Sympathikus zurückzuführen. Erregung der sympathischen Nerven führt zu Pupillenerweiterungen, Erschlaffung der Bronchialmuskulatur, Verengung der Gefäße, demzufolge auch zur Blutdrucksteigerung. Die Blutdrucksteigerung bewirkt eine Förderung der Herztätigkeit. So ist das Ephedrin mittelbar auch als Herzmittel anzusehen. Die durch Reizung des Accelerans zu erwartende Beschleunigung der Herztätigkeit wird durch den größeren Blutandrang zum Herzen infolge der gleichzeitig bewirkten Gefäßverengung ausgeglichen.

Ueber die mydriatische Wirkung schreibt Novaz (32), daß eine Pupillenerweiterung sowohl bei intravenöser Einspritzung als auch bei der unmittelbaren Einträufelung ins Auge eintritt. Und Gaddum (8) sagt: „Wenn eine 6%ige Lösung Ephedrin in das Auge eingeträufelt wird, erweitert sich die Pupille innerhalb einer Stunde und bleibt für 5—20 Stunden so erweitert. Die Pupille reagiert noch auf Licht und ihre Anpassungsfähigkeit ist nicht berührt". Er zieht deswegen auch bei ophthalmologischen Diagnosen das Ephedrin dem Atropin und Homatropin vor, weil der intraokuläre Druck durch Ephedrin nicht gesteigert wird.

Eine Steigerung des Blutdruckes wurde von Novaz (32) bei Hunden durch Gaben von 0.25 bis 20 mg Ephedrin erzielt. War der Blutdruck bereits krankhaft erhöht, so konnte er außerdem eine Beschleunigung der Herztätigkeit beobachten, die jedoch nur 15 Minuten anhielt. Bei Menschen konnte er mit 50—70 mg Ephedrin eine drei bis vier Stunden andauernde Blutdrucksteigerung hervorrufen. Dabei blieb die Pulsfrequenz in allen Fällen unbeeinflußt.

Die Erweiterung der Bronchialmuskulatur durch Ephedrin wird von allen Autoren als die therapeutisch am besten auszunützende Wirkung angesehen. Diese tritt besonders dann recht deutlich in Erscheinung, wenn die Bronchien spastisch verengt sind (Asthmaanfall). Wie Gad-

dum (8) sagt, wirkt es in derselben Weise wie Adrenalin mit dem Vorteil, daß seine Wirkung länger andauert und es peroral eingegeben werden kann.

Da Ephedrin sehr reizlos ist, sich in Wasser leicht löst und gegen chemische Beeinflussung recht widerstandsfähig ist, kann es genau wie Cardiazol intravenös, subcutan und peroral verabreicht werden. Doch mußten nach Nagel (28), Chen und Schmidt, die Versuche an Kaninchen anstellten, zur Erzielung derselben Wirkung bei subcutaner und peroraler Applikation 10 mg verabreichen, während bei der intravenösen Einspritzung 0.5 mg genügten. Nach der intravenösen Verabreichung jedoch war die Wirkung kurz und flüchtig und in 30—60 Minuten bereits abgeklungen, während sie bei der subcutanen und peroralen Verabreichung 3—4 Stunden anhielt. Eine Gewebsreizung nach subcutaner Einspritzung wurde niemals festgestellt.

Zur Forschung der Ausscheidung des Ephedrins aus dem Körper wurde Kaninchen tagelang Ephedrin intravenös injiziert, und dann der Harn untersucht. Der Harn war in allen Fällen frei von Ephedrin. Da Chen und Schmidt jedoch bei den nachfolgenden Sektionen der Kaninchen eine trübe Schwellung der gewundenen Harnkanälchen feststellen mußten, vermuten sie, daß Ephedrin im Harn in gepaarter Form ausgeschieden wird und sich so dem Nachweis entzieht.

Dieselben Verfasser stellten auch Versuche über die Giftigkeit des Ephedrins an. Nach ihnen beträgt die tödliche Dosis für Kaninchen 50 mg pro kg Körpergewicht. Dem Exitus gehen große Erregungen und klonische Krämpfe voraus. Die Todesursache ist auf Herzlähmung zurückzuführen. Ephedrin ist somit viel weniger giftig als Adrenalin. Auch bei längeren Gaben von täglich 20 mg Ephedrin zeigen sich keine Vergiftungserscheinungen, besonders keine Degenerationserscheinungen der parenchymatösen Organe.

Allgemeine klinische Erfahrungen mit Cardiazol, Ephedrin und Cardiazol - Ephedrin.

1. mit Cardiazol.

Ueber seine Versuche zur Behandlung chronischer Bronchitiden bei Menschen berichtet Januschke (17), daß durch dieses Mittel in vielen Fällen die vorhandenen Stenosengeräusche schon nach kurzer Zeit vermindert bzw. ganz beseitigt werden konnten. Er führt die raschen Erfolge darauf zurück, daß durch Cardiazol die glatten Bronchialmuskelfasern eine Verlängerung bzw. Krampflösung erfahren. Die Wirkung sei ähnlich wie bei Atropin, ohne daß jedoch die Speicheldrüsen, die Akkomodation und der Herzvagus gelähmt würden. Daneben konnte er auch eine unmittelbare expektorative Wirkung beob-

achten. Er erklärt sich diese so, daß die spastisch umklammerten Sekretpfröpfe in den Bronchien und Bronchiolen durch Cardiazol gelockert bzw. gelöst werden.

Lascio (20), der in seiner Abhandlung auf die Wechselbeziehung zwischen Lungen- und Herzerkrankungen eingeht, sagt, daß er bei reinen Herzinsuffizienzen die Digitalismittel bevorzugt. Bei anderen Kreislaufstörungen, besonders bei denen, die durch Lungenerkrankungen bedingt sind, verwendet er solche Mittel, die nicht einseitig die Herzkraft steigern, sondern die zur gleichen Zeit Kreislauf und Atmung anregen. Hierfür hält er Cardiazol, Koffein und Kampfer als die bestgeeignetsten Mittel, weil hierdurch nicht nur die bestehenden Atembeschwerden günstig beeinflußt werden, sondern auch die Expectoration gefördert wird. Daneben hat Cardiazol den Vorzug, daß das subjektive Wohlbefinden der Patienten gehoben, die Eßlust angeregt und so die Abwehrkräfte gegen die bestehende Krankheit durch vermehrte Nahrungsaufnahme gestärkt werden.

Altmann (1) findet bei den an Tuberkulose Erkrankten nach mehrtägiger Verabreichung von Cardiazol gleichfalls neben einer Besserung des Allgemeinbefindens eine Förderung der Expektoration.

Wie Unverricht (40) berichtete, wurde an dem Physiologischen Institut in Berlin von Skakall das Cardiazol als krampflösendes Mittel geprüft. Ein Bronchialkrampf, den er durch das peripher angreifende Histamin erzeugt hatte, ließ sich durch das zentral angreifende Cardiazol leicht beseitigen. Die in klinischen Fällen gemachten Beobachtungen fänden hierdurch ihre Erklärung. Unverricht kann das Cardiazol bei hartnäckigen Bronchitiden als gutes Heilmittel empfehlen.

Auch Moewes (27) hat mit Cardiazol gute Erfahrungen gemacht, besonders bei chronischen Stauungsbronchitiden. Es fördert den daniederliegenden Kreislauf und wirkt nebenbei expektorativ.

Ueber die klinischen Erfahrungen mit Cardiazol sind in der Tiermedizin gleichfalls eine Reihe von Aufzeichnungen vorhanden, deren vollständige Besprechung über den Rahmen dieser Arbeit hinausgehen würde. Wenn es als Herzmittel unterschiedlich und nicht immer günstig beurteilt wird, so haben doch die meisten Autoren damit recht gute Erfahrungen bei Erkrankungen der Atmungsorgane und Luftwege gemacht.

Haller (10) schreibt über die Wirkung von Cardiazol, daß es bei der Drusebronchitis der Pferde und den Staupepneumonien der Hunde als atemanregendes Mittel sehr wertvoll ist.

Aehnlich günstig urteilt Hofmiller (15), der Cardiazol außer bei Kolik besonders gern bei den fieberhaften Erkrankungen der Luftwege in Anwendung bringt.

Eingehende Untersuchungen über die Wirkung von Cardiazol auf Herz, Atmung und Blutdruck sind von Neumann—Kleinpaul

und Stephan (30) durchgeführt worden. Sie kommen zu folgenden Ergebnissen: In allen Versuchen wird die Atmung angeregt; sie erscheint tiefer, ruhiger und ausgiebiger, indem in den meisten Fällen die Anzahl der Atemzüge eine Verminderung erfährt. Auf Puls- und Herztätigkeit konnten sie bei gesunden Pferden keine besondere Wirkung beobachten. War aber im Verlauf von akuter Herzschwäche oder bei Herzfehlern eine Unregelmäßigkeit in der Herztätigkeit eingetreten, konnte durch Cardiazol eine Besserung erzielt werden.

Sie kommen auf Grund ihrer Versuche zu dem Schluß, daß die Anwendung des Cardiazol weniger bei Herzschwäche, wie sie im Verlaufe von akuten Magen- und Darmerkrankungen auftritt, angezeigt ist, sondern daß Lungenerkrankungen wie Pneumonien, Bronchitiden, asthmatische Zustände das eigentliche Anwendungsgebiet für dieses Präparat darstellt.

Prinzing (33) berichtet über seine Erfahrungen mit Cardiazol, daß es ihm besonders bei Bronchialerkrankungen der Hunde und Katzen gute Dienste geleistet habe. Die vielfach überraschenden Erfolge, die er nachweisen kann, führt er auf die durch Cardiazol hervorgerufene bessere Durchlüftung der Lungen und die damit einhergehende raschere Austrocknung des entzündlichen Sekretes, auf die Förderung der Expektoration und die Anregung des Kreislaufes zurück. Ohne unmittelbare Beruhigungsmittel wurde schon nach kurzer Zeit ein Nachlassen des Hustenreizes erzielt.

Arendsee (2) versuchte bei den entzündlichen Krankheiten der Luftwege die Kombination Cardiazol-Dicodid. Außer bei Staupepneumonien, akuter Bronchitis, Laryngo-Pharyngitis und Angina hatte er besonders gute Erfolge bei der chronischen Bronchitis.

2. mit Ephedrin.

Ueber die Behandlung von chronischer Bronchitis mit Ephedrin konnte ich bei der Schrifttumsdurchsicht nur diese eine Aufzeichnung von Heß (12) finden. Dieser, der 1926 seine Untersuchungen über den therapeutischen Wert des Ephedrins anstellte, schreibt darüber, daß er gute Erfolge gehabt habe, als er dieses Präparat bei Asthma bronchiale, chronischer Bronchitis und Lungenemphysem in Anwendung brachte. Für die Behandlung der chronischen Bronchitis schlägt er jedoch den gleichzeitigen Gebrauch eines den Kreislauf anregenden Mittels vor.

3. mit Cardiazol-Ephedrin.

Da durch Kombinierung mit Cardiazol die Ephedrinwirkung bedeutend verstärkt wird, wird von dem Zeitpunkt ab, wo das Kombinationspräparat Cardiazol-Ephedrin von der Firma Knoll auf den Markt gebracht wird, Cardiazol und Ephedrin einzeln fast nicht mehr

benutzt, sondern nur noch Cardiazol und Ephedrin kombiniert in Anwendung gebracht.

Nach Leffkowitz (21) ist das Anwendungsgebiet für Cardiazol-Ephedrin das gleiche wie für Ephedrin. Er verwendet es bei Kreislaufschwächen aller Art und bei asthmatischen Zuständen. Die Wirkung von Cardiazol-Ephedrin ist gegenüber der von Ephedrin allein viel gleichmäßiger. Eine anfängliche Blutdrucksenkung, wie manchmal bei alleiniger Ephedrinverabreichung beobachtet wird, tritt nach Verabreichung von Cardiazol-Ephedrin niemals in Erscheinung. Die therapeutische Wirkung setzt außerdem viel schneller ein als nach Einspritzung von Ephedrin und ist anhaltender als bei ausschließlicher Cardiazolverwendung. So konnte er sofort eine Vertiefung und Erleichterung der Atmung in all den Fällen beobachten, wo diese durch entzündliche Erkrankung der Luftwege erschwert war. Außerdem wird bei Verwendung von Cardiazol-Ephedrin eine Besserung der Kurzatmigkeit und eine Beseitigung der damit einhergehenden Zyanose sehr schnell in den Fällen erreicht, wo es durch pathologische Zustände wie Lungenemphysem zur Beeinträchtigung des Lungenkreislaufes und damit zu kardialer Dyspnoe gekommen war. Im Kollaps, bei dem die Arterien und Venen besonders im Splanchnikusgebiet anormal erweitert sind, beobachtet Leffkowitz eine schnelle Wiederherstellung der normalen Verhältnisse. Im Schock jedoch, einem Zustand mit Blutdrucksteigerung bei maximaler Kontraktion der Mesenterialarterien, ist die Applikation von Cardiazol-Ephedrin streng kontraindiziert. Bei Ueberdosierung sah er Herzklopfen, Schwindelanfälle und Angstgefühle.

Linzemeyer und Wallischeck (23), die die Wirkungen von Cardiazol-Ephedrin und Ephedrin vergleichend betrachten, kommen zusammenfassend zu dem Urteil, „daß die Kombination Cardiazol-Ephedrin in ihrer Wirkung der des Ephedrins wesentlich überlegen ist. Bei etwa gleichem Wirkungseintritt und etwa gleicher Blutdruckerhöhung ist die Wirkung im Durchschnitt etwa 2- bis 3mal länger bei einer wesentlich geringeren Dosis der wirksamen Ephedrinmenge".

Das Hauptanwendungsgebiet für Cardiazol-Ephedrin ist das Asthma bronchiale geworden. Stern (37) versuchte diese Kombination in leichten und schweren Fällen bei Patienten verschiedenen Alters und hatte gute Erfolge. Nemes (29) konnte regelmäßig den Asthmaanfall in längstens 8—12 Minuten kupieren. Dabei sah er eine günstige Beeinflussung der Atmung und besonders auch eine Förderung der Expectoration. War das Herz nachweisbar in Mitleidenschaft gezogen, konnte außerdem regelmäßig eine Besserung des Herzzustandes erzielt werden. Kenner (19) empfiehlt Cardiazol-Ephedrin auch zur Vorbeuge gegen asthmatische Zustände. Wegen seiner Unschädlichkeit und gleichmäßigen Wirkung zieht er es den Nebennierenpräparaten vor.

In der Veterinärmedizin berichten Jakobi (16) und Mayr (14) über die Erfahrungen mit Cardiazol-Ephedrin. Jakobi empfiehlt,

dieses Präparat sowohl bei Großtieren als auch bei Kleintieren in all den Krankheitsfällen zur Anwendung zu bringen, die mit Ablagerung von Zerfalls- und Stoffwechselprodukten im Organismus einhergehen. So tat es ihm bei Behandlung von Lumbago, Milchfieber, Gebärparese und Stuttgarter Hundeseuche recht gute Dienste.

Mayr gab seit Einführung der Kombination Cardiazol-Ephedrin ausschließlich dieses an Stelle von Cardiazol. Er brachte es in Anwendung bei Pferden bei Behandlung von akuter Herzschwäche als Folge von allen möglichen Erkrankungen wie Kolik, Enteritis, Encephalitis, Bronchitis, Pneumonie u. a. Außerdem bei Behandlung von Gebärparesen und Euterentzündungen der Rinder. Bei Hunden unter anderem bei Bronchialasthma, Bronchitis und Pneumonie. Er hebt hervor, daß bei der Behandlung der Hundestaupe der günstige Einfluß auf Puls und Herztätigkeit besonders auffallend sei, und daß es überhaupt den Anschein habe, als ob Hunde auf dieses Präparat in geigneten Fällen besonders ansprächen. In vielen Fällen habe er glänzende Erfolge gehabt.

Zusammenfassend kann über die in pharmakologischen Versuchen beobachteten und in klinischen Erfahrungen bestätigten Wirkungen des Cardiazol-Ephedrin gesagt werden, daß das zentral angreifende Cardiazol, das die Bronchialmuskulatur erweitert, die Expektoration fördert, die Atmung anregt und den daniederliegenden Kreislauf hebt, von dem peripher angreifenden Ephedrin unterstützt, das gleichfalls die Bronchien erweitert und den hypotonischen Blutdruck erhöht, als ein geeignetes Mittel angesehen werden kann, um chronische Bronchitis und deren Begleiterscheinungen erfolgreich zu behandeln.

Eigene Versuche.

Fall 1.

Kurzhaariger Dachshund, männlich, braun-schwarz, ungefähr 10 Jahre alt.

Vorbericht: Das Tier leidet seit ungefähr 3 Monaten an Hustenanfällen; in letzter Zeit sind diese häufiger und heftiger geworden, gleichzeitig hat die Eßlust allmählich nachgelassen.

Befund der ersten Untersuchung:

Das Tier macht einen wenig munteren Eindruck. Der Ernährungszustand ist mittelmäßig; Haarkleid glatt, anliegend, ohne besonderen Glanz. Hauttemperatur ist gleichmäßig über die ganze Körperoberfläche verteilt. Temp. 38,6° C. I. d. Min. werden 108 Pulsschläge gezählt. Der Puls ist kräftig, gleichmäßig und etwas unregelmäßig. Die Herztöne sind gut voneinander abgesetzt und rein. Die 38 Atemzüge i. d. Min. erscheinen wenig tief. Atmung etwas angestrengt. Bei Beklopfung der Brustwände erhält man den vollen Lungenschall; das Klopffeld ist nicht erweitert. Bei Behorchung der Lungen sind starke bronchiale Rasselgeräusche zu

hören. Bei Druck auf die Luftröhre im Bereiche ihres Eintritts in den Brustkorb ist Husten leicht auszulösen. Bei geringer Bewegung Auftreten eines heiseren Hustens. Nach dem Husten sind vielfach Schluckbewegungen festzustellen. Als Hustenauswurf ist eine dicklich-graue Masse zu beobachten. Der Kot ist geformt.

Diagnose: Chronische Bronchitis.

Behandlung und Verlauf:

Tgl. 1,1 cm³ Cardiazol-Ephedrin subc. in die linke Vorderbrust.

2. Tag: Temp. 38.0° C; P. 100, A. 35 i. d. Min. Zustand unverändert.
3. Tag: Temp. 38.6° C; P. 96, A. 34 i. d. Min. Allgemeinbefinden und Eßlust geringgradig gebessert. Der Husten erscheint weniger heiser.
4. Tag: Temp. 38.2° C; P. 94, A. 28 i. d. Min. Patient ist lebhafter, Eßlust ziemlich gut. Husten kommt seltener zur Beobachtung. Die Atmungsgeräusche sind mehr pfeifend. Die Atmung ist erleichtert und tiefer.
5. Tag: Temp. 38.6° C; P. 96, A. 26 i. d. Min. Die Besserung des Allgemeinbefindens und der Eßlust hält an. Hustenanfälle sind weniger krampfhaft.
6. Tag: Temp. 38.2° C; P. 100, A. 24 i. d. Min. Das Tier ist munter, die Eßlust ist gut. Husten weiter gebessert, kann aber durch Druck auf die Luftröhre noch ausgelöst werden.
7. Tag: Temp. 38.3° C; P. 108, A. 22 i. d. Min. Husten wird nur noch ganz selten beobachtet. Die Atemgeräusche haben an Stärke bedeutend abgenommen.
8. Tag: Temp. 38.7° C; P. 98, A. 24 i. d. Min. Künstlicher Husten kann nur schwer ausgelöst werden.

9.—11. Tag: Die Stärke der Lungengeräusche bessert sich täglich.

12.—15. Tag: Husten wird nicht mehr beobachtet, künstlicher Husten ist nur schwer auszulösen. Die Atmung erfolgt ohne Anstrengung und erscheint normal tief. Das Tier ist munter, die Eßlust recht gut.

16. Tag: Die bronchialen Atmungsgeräusche sind nur noch wenig verschärft. Patient wird als wesentlich gebessert aus der Behandlung entlassen.

Fall 2

Deutscher Schäferhund, männlich, grau-gelb, 6 Jahre alt.

Vorbericht: Der Hund hustet seit ungefähr 2 Monaten; er hat wenig Eßlust, ist matt und ermüdet sehr schnell.

Befund der ersten Untersuchung:

Das Tier macht einen etwas gedrückten und scheuen Eindruck. Der Ernährungszustand ist mittelmäßig, das Haarkleid struppig und trocken, die Haut elastisch und gut von ihrer Unterlage abhebbar. Die der Untersuchung zugänglichen Lymphknoten sind nicht verändert. Die Temperatur beträgt 38.8° C; i. d. Min. werden 88 Pulsschläge gezählt. Zirkulationsapparat ist ohne pathologischen Befund. Anzahl der Atemzüge i. d. Min. beträgt 34. Die Atmung ist in- und exspiratorisch erschwert. Während der Untersuchung kommen heftige, krampfhafte Hustenanfälle zur Beobachtung. Der Husten ist krächzend, schmerzhaft und durch Druck auf die unteren Trachealringe leicht auszulösen. Die

Beklopfung der Lungenwände ergibt den normalen vollen Lungenschall. Die Behorchung der Lungen läßt trockene knurrende Rasselgeräusche zur Beobachtung kommen.

Diagnose: Chronische Bronchitis.

Behandlung und Verlauf:

Tägl. 1.1 cm³ Cardiazol-Ephedrin subc.

2. Tag: Temp. 38.6° C; P. 94, A. 28 i. d. Min. Die Eßlust ist mittelmäßig gut. Der Kot ist geformt. Das Allgemeinbefinden erscheint etwas gebessert.
3. Tag: Temp. 38.5° C; P. 104, A. 30 i. d. Min. Allgemeinbefinden weiter etwas gebessert, desgleichen die Eßlust. Sonstiger Zustand unverändert.
4. Tag: Temp. 38.2° C; P. 96, A. 35 i. d. Min. Allgemeinbefinden und Eßlust deutlich gebessert. Der Husten erfolgt weniger anfallweise, sondern zeigt sich mehr in einzelnen Hustenstößen. Die bronchialen Geräusche sind mehr feuchtrasselnd, die Atmung ist erleichtert.
5. Tag: Temp. 38.2° C; P. 92, A. 24 i. d. Min. Das Tier ist jetzt munter, die Eßlust gut. Atmung ist weiter erleichtert.
6. Tag: Temp. 38.6° C; P. 89, A. 25 i. d. Min. Patient ist munter, die Eßlust gut. Husten wird immer seltener beobachtet. Die bronchialen Geräusche sind mehr giemend, aber noch deutlich zu hören.

7.-10. Tag: Temperatur, Puls und Atmung normal. Am 10. Tag sind die Hustenanfälle verschwunden. Die Atemgeräusche haben sich weiter gebessert, sind aber immer noch vorhanden.

11.—21. Tag: Am 14. Tag ist künstlich Husten nicht mehr auszulösen. Das Atmungsgeräusch, immer mehr vom pathologischen abweichend, besitzt am 21. Tag den Charakter des normalen vesikulären Geräusches.

Am 21. Tag wird der Patient als geheilt entlassen.

Fall 3.

Kurzhaariger Dachshund, männlich, braun, 14 Jahre alt.

Vorbericht: Der Husten besteht bei dem Tier bereits seit einem Jahr. In der letzten Zeit ist dieser im verstärkten Maße aufgetreten. Sonstige Krankheitszeichen wurden von dem Besitzer nicht beobachtet.

Befund der ersten Untersuchung:

Allgemeinbefinden ist ziemlich gut. Das Tier ist wenig munter. Bei gutem Ernährungszustand ist das Haarkleid glatt, anliegend und matt glänzend. Die Hautelastizität ist unverändert. Die Mastdarmtemperatur beträgt 38.6° C; in 1 Min. sind 108 Pulse zu zählen. Der Puls ist regelmäßig, gleichmäßig und mittelkräftig. Die Herztöne sind rein und deutlich voneinander abgesetzt. Der durch Druck auf die Kehlkopfgegend auslösbare Husten ist rauh und trocken und kommt während der Untersuchung auch einige Male zur Beobachtung. Ohne Erweiterung des Klopffeldes ergibt die Beklopfung der Brustwände den normalen Lungenschall. Bei Behorchung sind bronchiale, giemende Rasselgeräusche zu beobachten.

Diagnose: Chronische Bronchitis.

Behandlung und Verlauf:

Bis zum 5. Tag wird der Patient in der Klinik behandelt und bekommt täglich 0.5 cm³ Cardiazol-Ephedrin subc.

2. Tag: Temp. 38.9° C; P. 120, A. 32 i. d. Min. Patient ist etwas munterer. Eßlust ist gut. Kot geformt. Zustand sonst unverändert.
3. Tag: Temp. 38.4° C; P. 112, A. 30 i. d. Min. Mit der Ausnahme, daß die bronchialen Stenosengeräusche mehr feucht und rasselnd erscheinen, ist der sonstige Zustand unverändert.
4. Tag: Temp. 38.6° C; P. 94, A. 30 i. d. Min. Allgemeinbefinden gut, Patient recht munter. Als Zeichen der erleichterten Expectoration wird mit dem Husten des öfteren Auswurf und Schlucken beobachtet.
5. Tag: Temp. 38.4° C; P. 108, A. 22 i. d. Min. Patient ist lebhaft. Husten seltener. Bronchiale Atmungsgeräusche sind weniger deutlich zu hören. Patient wird aus der Klinik entlassen; er erhält jedoch durch den Besitzer tägl. einmal 15 Tropfen Cardiazol-Ephedrin peroral.

Am 32. Tag wird das Tier zur Nachuntersuchung vorgestellt. Husten und Atmungsgeräusche kommen nicht zur Beobachtung. Behandlung wird eingestellt.

Fall 4.

Deutsches Kurzhaar, männlich, braun-gestichelt, 2 Jahre alt.

Vorbericht: Bei dem Tier wird seit ungefähr 2 Monaten in verstärktem Maße Husten beobachtet. Sonst ist es munter und hat gute Eßlust.

Befund der ersten Untersuchung:
Der Hund ist munter, der Ernährungszustand gut, das Haarkleid glatt und matt glänzend. Die Hautelastizität an der ganzen Körperoberfläche gut erhalten. Die Körpertemperatur beträgt 39.0° C. In der Minute erfolgen 108 unregelmäßige, gleichmäßige und kräftige Pulswellen und 24 Atemzüge. Durch Druck auf die Luftröhre in der Gegend des Brusteinganges ist Husten leicht auszulösen. Husten wird nur in und nach der Bewegung beobachtet. Husten erscheint feucht und schmerzhaft. Die Behorchung der Lungen ergibt stark verschärftes Bronchialatmen. Bei Beklopfung erhält man den vollen Lungenschall.

Diagnose: Chronische Bronchitis.

Behandlung und Verlauf:
Von 1. bis zum 9. Tag erhält das Tier täglich 1.1 cm³ Cardiazol-Ephedrin subc.

2. Tag: Temp. 38.8° C; P. 106, A. 25 i. d. Min. Allgemeinbefinden unverändert. Das Tier hat gute Eßlust, der Kot ist geformt.
3. Tag: Temp. 38.5° C; P. 108, A. 30 i. d. Min. Zustand des Patienten unverändert.
4. Tag: Temp. 38.8° C; P. 110, A. 23 i. d. Min. Die Hustenanfälle erscheinen weniger schmerzhaft und sind weniger lang andauernd. Die Bronchialgeräusche haben an Schärfe nachgelassen.
5.–8. Tag: Temperatur, Puls und Atmung in normalen Grenzen. In der Anzahl und Heftigkeit der Hustenanfälle ist täglich eine fortschreitende Besserung zu beobachten.
9. Tag: Husten kommt nur noch selten zur Beobachtung; durch Druck auf die Trachea ist er nur noch schwer auszulösen. Atmungsgeräusche weiter gebessert.

Vom 9. bis zum 13. Tag erhält der Patient täglich 20 Tropfen Cardiazol-Ephedrin peroral. Am 13. Tag ist auch künstlicher Husten nicht mehr auszulösen. Die Atmungsgeräusche sind nur noch wenig vom normalen abweichend.

Patient wird als geheilt entlassen.

Fall 5.

Langhaariger Dachshund, weiblich, rotbraun, 4 Jahre alt.

Vorbericht: Das Tier hustet seit einem halben Jahr; in letzter Zeit sind Atembeschwerden bei angestrengter Bewegung aufgetreten.

Befund der ersten Untersuchung:

Der Patient, der einen mittelmäßigen Nährzustand zeigt, ist wenig munter. Das Haarkleid ist anliegend, glatt und matt glänzend. Die Haut ist überall gut elastisch und von der Unterlage leicht abzuheben. Im Mastdarm werden 38.8° C gemessen. Der Puls schlägt 110mal i. d. Min.; er ist kräftig gleichmäßig, etwas unregelmäßig. Die Herztöne sind rein und gut voneinander abgesetzt. Die Atmung ist in der Ruhe nicht erschwert. In der Min. werden 36 Atemzüge gezählt. Husten ist durch Druck auf die Luftröhre in der Gegend des Brusteinganges leicht auszulösen und wird während der Untersuchung auch festgestellt. Die Beklopfung der Brustwände ergibt den vollen Lungenschall. Durch die Behorchung der Lungen sind trockene Rasselgeräusche zu beobachten.

Diagnose: Chronische Bronchitis.

Behandlung und Verlauf:

Täglich werden 0.75 cm^3 Cardiazol-Ephedrin subc. verabreicht.

2. Tag: Temp. 39.0° C; P. 118, A. 34 i. d. Min. Allgemeinbefinden ist etwas gebessert. Die Eßlust ist gut. Der Kot geformt.
3. Tag: Temp. 38.6° C; P. 100, A. 36 i. d. Min. Patient ist recht munter. Die bei Behorchung zu vernehmenden Geräusche erscheinen weniger deutlich.
4. Tag: Temp. 38.4° C; P. 96, A. 36 i. d. Min. Husten wird nur noch ganz selten beobachtet, künstlich ist er jedoch noch auszulösen. Die bronchialen Atmungsgeräusche sind weiter vermindert.
5. Tag: Spontaner Husten wird nicht mehr beobachtet; die künstliche Auslösung des Hustens gelingt kaum mehr. Bei Behorchung der Lungen ist ein geringgradiges, verschärftes Vesikuläratmen zu hören. Patient erhält von jetzt ab täglich 1 Tablette Cardiazol-Ephedrin.
16. Tag: Temp. 38.6° C; P. 94, A. 27 i. d. Min. Durch Druck auf Trachea ist Husten nicht mehr auszulösen. Als Atmungsgeräusch ist ein normales Vesikuläratmen festzustellen. Atembeschwerden bei Bewegung werden nicht mehr beobachtet.

Der Patient wird als geheilt aus der Klinik entlassen.

Fall 6.

Pekingese, männlich, grau-braun, 14 Jahre alt.

Vorbericht: Das Tier, das bereits seit 3 Monaten an Husten leidet, hat in den letzten Tagen sehr häufige und andauernde Hustenanfälle mit starker Atemnot.

Befund der ersten Untersuchung:

Das Allgemeinbefinden ist wenig gut, der Patient macht einen etwas benommenen Eindruck. Der Ernährungszustand ist mittelmäßig, das Haarkleid struppig, trocken; die Haut elastisch und gut von ihrer Unterlage abzuheben. Die Körpertemperatur beträgt 38.7° C; die Anzahl der Pulsschläge i. d. Min. beträgt 120. Der Puls ist mittelkräftig, gleichmäßig, unregelmäßig. Herztöne sind rein und gut voneinander abgesetzt. In 1 Min. erfolgen 30 Atemzüge. Die Atmung ist in- und exspiratorisch etwas angestrengt. Husten kann man reflektorisch leicht auslösen. Im ganzen Thoraxbereich sind links wie rechts feuchte Rasselgeräusche deutlich zu hören. Die Betastung des Abdomens geschieht ohne Schmerzäußerung.

Diagnose: Chronische Bronchitis.

Behandlung und Verlauf:

Bis zum 5. Tag täglich 0.5 cm^3 Cardiazol-Ephedrin subc.

2. Tag: Temp. 37.5° C; P. 132, A. 23 i. d. Min. Eßlust gering, Kot geformt. Sonstiger Zustand unverändert.
3. Tag: Temp. 37.7° C; P. 120, A. 24 i. d. Min. Patient ist bedeutend lebhafter. Die Eßlust hat sich etwas gebessert. Hustenanfälle sind weniger krampfhaft. Die Atmungsgeräusche sind jetzt mehr giemend und schnurrend.
4. Tag: Temp. 37.9° C; P. 118, A. 22 i. d. Min. Patient ist recht lebhaft, die Eßlust gut. Husten kommt nur noch selten zur Beobachtung. Atemgeräusche haben sich weiter gebessert.
5. Tag: Husten wird nicht mehr beobachtet.

Patient wird als gebessert aus der Klinik entlassen. Zur Nachbehandlung werden täglich 2mal 10 Tropfen Cardiazol-Ephedrin peroral verordnet.

Fall 7.

Kurzhaariger Dachshund, weiblich, gelblich, 10 Jahre alt.

Vorbericht: Das Tier hustet seit mehreren Monaten. Seit einer Woche ist es weniger lebhaft und die Eßlust ist zurückgegangen.

Befund der ersten Untersuchung:

Das Tier ist etwas gedrückt. Der Ernährungszustand ist gut; das Haarkleid glatt, anliegend und glänzend. Die Hautelastizität unvermindert. Die Körpertemperatur beträgt 38.6° C. In der Minute erfolgen 124 mittelkräftige, gleichmäßige und unregelmäßige Pulse. Der Zirkulationsapparat ist sonst ohne pathologischen Befund. Die Zahl der Atemzüge beträgt 36 i. d. Min. Husten wird spontan und bei Druck auf die Luftröhre beobachtet. Der Husten ist kurz und trocken. Bei Beklopfung der Brustwände ist ein voller Lungenschall zu hören. Bei Behorchung sind trocken-rasselnde Stenosengeräusche wahrzunehmen.

Diagnose: Chronische Bronchitis.

Behandlung und Verlauf:

Das Tier wird poliklinisch behandelt, es werden auf Rezept 2mal 10 Tropfen Cardiazol-Ephedrin zur täglichen Verabreichung verordnet. Bei der Vorstellung des Patienten am 4. Tag berichtet der Besitzer, daß das Tier bedeutend lebhafter ist. Am 4. Tag wurde kein spontaner Husten

mehr beobachtet. Die Eßlust ist gut. Die an diesem Tag gemessene Temperatur beträgt 38.8° C, die Anzahl der Pulsschläge 120 und die der Atmung 28 i. d. Min. Bei kräftigem Druck auf die Luftröhre ist Husten noch auszulösen. Der bei dem Husten zu beobachtende Auswurf ist nicht mehr so zäh. Die durch Behorchung wahrzunehmenden Stenosengeräusche sind gegenüber dem 1. Tag bedeutend abgeschwächt. Der Patient wird aus der poliklinischen Behandlung entlassen, soll aber noch von dem Besitzer während der nächsten 10 Tage täglich 20 Tropfen Cardiazol-Ephedrin bekommen. Der Besitzer wird gebeten, das Tier wieder vorzustellen, falls die Besserung nicht anhält oder eine Verschlechterung des Gesundheitszustandes bemerkt wird. Der Patient ist nicht wieder vorgestellt worden.

Fall 8.

Langhaariger Dachshund, weiblich, rotbraun, 4 Jahre alt.

Vorbericht: Das Tier hustet seit ungefähr ½ Jahr. In den letzten Wochen hat sich dies verstärkt. Das Allgemeinbefinden und die Eßlust sind nicht beeinträchtigt.

Befund der ersten Untersuchung:

Das Allgemeinbefinden ist gut, das Tier ist munter; es besitzt einen mittelmäßigen Nährzustand. Sein Haarkleid ist rauh und trocken, die Haut elastisch und gut von der Unterlage abzuheben. Temperatur 38.8° C. Anzahl der Pulsschläge beträgt 110 i. d. Min. Der Puls ist unregelmäßig, gleichmäßig, mittelkräftig. Die Herztöne sind rein und gut voneinander abgesetzt. In 1 Min. erfolgen 36 Atemzüge. Die Atmung erscheint oberflächlich und weniger tief, ist jedoch nicht angestrengt Die Beklopfung ergibt den vollen Lungenschall. Bei Behorchung sind trockene, giemende Atemgeräusche zu hören. Husten ist reflektorisch nicht auszulösen. Nach kurzer Bewegung wird trockener und kurzer Husten beobachtet.

Diagnose: Chronische Bronchitis.

Behandlung und Verlauf:

Vom 1. bis 10. Tag bekommt das Tier täglich 0.75 cm³ Cardiazol-Ephedrin subc.

2. Tag: Temp. 39.0° C; P. 84, A. 34 i. d. Min. Eßlust mittelmäßig. Kot dünnbreiig. Sonstiger Krankheitszustand unverändert.
3. Tag: Temp. 38.6° C; P. 110, A. 36 i. d. Min. Mit Besserung der Eßlust ist der Patient etwas lebhafter geworden. Husten ist weniger trocken und heiser. Die bronchialen Stenosengeräusche sind abgeschwächt.
4. Tag: Temp. 38.5° C; P. 96, A. 26 i. d. Min. Die Atmung ist tiefer geworden. Kot dickbreiig.
5. Tag: Temp. 38.7° C; P. 104, A. 38 i. d. Min. Kot geformt. Hustenanfälle werden seltener beobachtet. Atemgeräusche weiter gebessert.
6. Tag: Temp. 38.6° C; P. 94, A. 26 i. d. Min. Husten wird nur noch selten beobachtet.

7.—10. Tag: Zustand unverändert.

11. Tag: Husten wird nicht mehr beobachtet. Die Behorchung der Lungen ergibt schwach verschärftes Vesikuläratmen.

Bis zum 20. Tag bekommt der Patient tägl. 15 Tropfen Cardiazol-Ephedrin.

20. Tag: Das Atmungsgeräusch ist das normale vesikuläre. Patient wird als geheilt entlassen.

Fall 9.

Airedale-Terrier, männlich, flachsgelb, 10 Jahre alt.

Vorbericht: Das Tier leidet seit ungefähr einem halben Jahr an Hustenanfällen. In den letzten Monaten haben diese stark zugenommen, gleichzeitig hat sich die Eßlust immer mehr verschlechtert.

Befund der ersten Untersuchung:

Das Tier macht einen müden und matten Eindruck. Der Ernährungszustand ist schlecht. Das Haarkleid grau, struppig und ohne Glanz. Temperatur 38.6° C. Der Puls schlägt 104mal i. d. Min. Er ist ungleichmäßig, unregelmäßig, mittelkräftig. Die Herztöne sind rein, jedoch schlecht voneinander abgesetzt. Die Herzdämpfung ist vergrößert. Die 34 Atemzüge i. d. Min. erscheinen wenig tief. Durch Druck auf Kehlkopf und Luftröhre ist Husten leicht auszulösen. Das Klopffeld ist nach hinten beiderseits etwas vergrößert. Die bei Behorchung zu hörenden Rasselgeräusche der Lunge haben einen feuchten, schlürfenden Charakter.

Diagnose: Nichtkompensierte Herzerweiterung, Lungenemphysem und chronische Bronchitis.

Behandlung und Verlauf:

Bis zum 6. Tag erhält das Tier täglich 0.75 cm^3 Cardiazol-Ephedrin subc.

2. Tag: Temp. 38.6° C; P. 108, A. 32 i. d. Min. Eßlust ist gering. Kot breiig. Patient ist etwas lebhafter, sonstiger Zustand unverändert.
3. Tag: Temp. 38.3° C; P. 94, A. 28 i. d. Min. Bei geringgradiger Besserung der Eßlust hat sich auch das Allgemeinbefinden des Patienten weiter gebessert.
4. Tag: Temp. 38.5° C; P. 98, A. 22 i. d. Min. Eßlust und Allgemeinbefinden weiter gebessert. Der Puls ist etwas kräftiger geworden, die Atmung hat sich vertieft.
5. Tag: Temp. 38.5° C; P. 86, A. 24 i. d. Min. Allgemeinbefinden, Eßlust ziemlich gut. Kot geformt. Hustenanfälle weniger krampfhaft und nicht mehr so häufig. Die bei Behorchung zu hörenden Atmungsgeräusche haben an Schärfe etwas nachgelassen.
6. Tag: Temp. 38.8° C; P. 92, A. 34 i. d. Min. Befund unverändert.

7.—12. Tag: Patient bekommt täglich 2mal 10 Tropfen Cardiazol-Ephedrin peroral.

12. Tag: Temp. 38.5° C; P. 80, A. 22 i. d. Min. Spontaner Husten wird nur noch selten beobachtet, reflektorisch ist er kaum noch auszulösen. Der Puls ist kräftig, ziemlich gleichmäßig und physiologisch unregelmäßig. Die Herztöne sind jetzt deutlich voneinander abgesetzt. Die bei Behorchung zu vernehmenden Atmungsgeräusche haben an Schärfe nachgelassen. Eßlust und Allgemeinbefinden gut. Patient wird aus der Klinik entlassen und poliklinisch weiterbehandelt. Er erhält von dem Besitzer täglich 2mal 10 Tropfen Cardiazol-Ephedrin mit dem Futter.

18. Tag: Temp. 38.7° C; P. 80, A. 35 i. d. Min. Patient hustet spontan kaum noch; durch Druck auf Kehlkopf und Luftröhre ist ein solcher nicht

mehr auszulösen. Beklopfung des Herzens und der Lunge unverändert. Bei Behorchung der Lunge sind die Atmungsgeräusche noch etwas mehr verschärft als normal.

Patient wird als wesentlich gebessert aus der Behandlung gegeben.

Fall 10.

Schnauzer, männlich, grau, 7 Jahre alt.

Vorbericht: Das Tier hustet seit längerer Zeit, seit ungefähr 3 Wochen in verstärktem Maße; außerdem haben sich allmählich Atembeschwerden in der Bewegung eingestellt.

Befund der ersten Untersuchung:

Der Patient, der einen guten Nährzustand zeigt, ist stark aufgeregt. Das Haarkleid ist etwas struppig und rauh, die Hautelastizität an der ganzen Oberfläche gut erhalten. Die tastbaren Lymphknoten sind nicht verändert und nicht schmerzempfindlich. Die im Mastdarm gemessene Temperatur beträgt 38.7° C. In einer Minute erfolgen 95 unregelmäßige, gleichmäßige und ziemlich kräftige Pulswellen. Die Herztöne sind rein und gut voneinander abgesetzt, frei von Nebengeräuschen. 46 Atemzüge i. d. Min. Die Atmung ist sowohl inspiratorisch als auch exspiratorisch angestrengt und erscheint etwas oberflächlich. Die Behorchung der Lunge ergibt feuchte Rasselgeräusche. Bei der Beklopfung erhält man den vollen Lungenschall. Durch Druck auf die Luftröhre am Brusteingang ist Husten leicht auszulösen. Während der Untersuchung kommt spontaner Husten einige Male zur Beobachtung.

Diagnose: Chronische Bronchitis.

Behandlung und Verlauf:

1.—4. Tag: täglich 1.1 cm^3 Cardiazol-Ephedrin subc.

2. Tag: Temp. 38.9° C; P. 93, A. 48 i. d. Min.

3. Tag: Temp. 38.5° C; P. 85, A. 42 i. d. Min.

4. Tag: Temp. 38.8° C; P. 85, A. 35 i. d. Min.
Besserung des Hustens und der Atembeschwerden. Expektoration ist erleichtert. Dem Patienten werden jetzt täglich 2mal 3/4 Tablette Cardiazol-Ephedrin peroral verabreicht.

10. Tag: Husten wird nur noch selten beobachtet. Die Atmungsgeräusche sind weniger scharf ausgeprägt. Atembeschwerden weiter gebessert.

15. Tag: Temp. 38.7° C; P. 85, A. 38 i. d. Min. Bei Bewegung des Tieres keine Atembeschwerden mehr. Husten wird nicht mehr beobachtet und ist auch durch Druck auf die Luftröhre nicht auszulösen. Die Behorchung der Lunge ergibt normales vesikuläres Atemgeräusch.

Patient wird als geheilt aus der Behandlung entlassen.

Fall 11.

Rehpinscher, männlich, schwarz-braun, 10 Jahre alt.

Vorbericht: Das Tier ist vor 2 Monaten bei kaltem Wetter ins Wasser gesprungen und hustet seit dieser Zeit. In den letzten 3 Wochen zeigt es bei rascherer Bewegung Atembeschwerden.

Befund der ersten Untersuchung:

Das Allgemeinbefinden ist gut; der Patient ist recht lebhaft. Ernäh-

rungszustand gut. Das Haarkleid ist glatt, glänzend und anliegend, die Hautelastizität unvermindert. In einer Minute erfolgen 130 Pulsschläge, der Puls ist unregelmäßig, gleichmäßig und gut zu fühlen. Die Temp. beträgt 39.4° C; 60 Atemzüge i. d. Min. Die Atmung ist erschwert und erfolgt oberflächlich. Bei Beklopfung erhält man den vollen Lungenschall. Durch die Behorchung der Lungen sind feuchte Rasselgeräusche zu vernehmen. Husten ist durch Druck auf die Luftröhre leicht auszulösen. Die Herztöne sind rein und gut voneinander abgesetzt.

Diagnose: Chronische Bronchitis.

Behandlung und Verlauf:

Vom 1.—5. Tag erhält der Patient 5—10 Tropfen Cardiazol-Ephedrin peroral mit dem Futter.

5. Tag: Temp. 39.2° C; P. 120, A. 48 i. d. Min. Die Hustenanfälle sind seltener und weniger schmerzhaft. Die Atmung erscheint etwas tiefer. Die rasselnden Atemgeräusche sind bei der Behorchung der Lungen weniger deutlich zu hören.

Bis zum 12. Tag wird die Behandlung in der gleichen Weise fortgesetzt.

12. Tag: Temp. 39.1° C; P. 110, A. 40 i. d. Min. Husten wird nur noch in den Morgenstunden wahrgenommen. Atembeschwerden sind gebessert. Die Atemgeräusche haben weiter an Schärfe nachgelassen.

Vom 12. bis zum 19. Tag erhält der Patient 2mal täglich 5 Tropfen Cardiazol-Ephedrin.

19. Tag: Husten wird nicht mehr beobachtet und ist auch künstlich nicht mehr auszulösen. Keine Atembeschwerden mehr. Das Atemgeräusch ist ein normales vesikuläres.

Der Patient wird als geheilt entlassen.

Fall 12.

Wachtel, männlich, braun, 12 Jahre.

Vorbericht: Der Hund, der vor ungefähr einem Jahr sich durch Sprung in das Wasser anscheinend erkältet hat, hustet seit dieser Zeit. Bei Behandlung mit Mixtura solvens war dann zwar eine Besserung eingetreten, aber vollständige Heilung wurde nicht erzielt. In den letzten Monaten ist der Husten wieder schlimmer geworden, dazu haben sich Atembeschwerden bei Bewegung eingestellt.

Befund der ersten Untersuchung:

Das Allgemeinbefinden ist gut. Das Tier ist munter und lebhaft. Ernährungszustand gut. Haarkleid glatt und anliegend. Die Hautelastizität unvermindert. Die Temperatur beträgt 38.5° C. In der Minute werden 166 gut fühlbare, gleichmäßig unregelmäßige Pulse gezählt und 32 gleichmäßig tiefe Atemzüge. Bei Druck auf die Luftröhre ist Husten leicht auslösbar. Die Beklopfung der Brustwände ergibt den vollen Lungenschall. Bei Behorchung der Lungen sind feuchte Rasselgeräusche zu hören. Die Untersuchung des Zirkulationsapparates und des Digestionsapparates ergibt keinen pathologischen Befund.

Diagnose: Chronische Bronchitis.

Behandlung und Verlauf:

Der Patient erhält täglich 10 Tropfen Cardiazol-Ephedrin per os.

10. Tag: Temp. 38.7° C; P. 110, A. 28 i. d. Min.
Husten kommt nicht mehr zur Beobachtung. Die bronchialen Atmungsgeräusche sind etwas vermindert.
19. Tag: Temp. 38.5° C; P. 92, A. 30 i. d. Min.
Nach Bericht des Besitzers ist Husten in der Zwischenzeit nicht wieder aufgetreten. Die bei Bewegung des Tieres auftretenden Atembeschwerden haben sich wesentlich gebessert. Bei Behorchung der Lungen sind nur noch schwach giemende Atmungsgeräusche zu hören.

Patient wird als wesentlich gebessert aus der Behandlung gegeben.

Fall 13.

Riesenschnauzer, männlich, schwarz, 3½ Jahre alt.

Vorbericht: Das Tier hustet seit längerer Zeit, in den letzten 8 Tagen ist die Eßlust zurückgegangen. Bei Bewegung zeigen sich schnell Ermüdungserscheinungen und Atembeschwerden.

Befund der ersten Untersuchung:
Patient ist wenig lebhaft. Der Ernährungszustand ist gut, das Haarkleid etwas rauh und struppig, gebildete Hautfalten verschwinden alsbald wieder. Temperatur 39.2° C. In der Minute werden 85 Pulse gezählt. Der Puls ist unregelmäßig, gleichmäßig, kräftig. Die Herztöne sind gut voneinander abgesetzt; sie sind rein und ohne Nebengeräusche. 47 Atemzüge in der Minute. Die Behorchung der Lungen ergibt verschärftes Bläschenatmen, die Beklopfung der Brustwände den vollen Lungenschall. Die Eßlust liegt danieder, der Kot ist leicht geformt.

Diagnose: Chronische Bronchitis.

Behandlung und Verlauf:
Bis zum 5. Tag täglich 1.1 cm³ Cardiazol-Ephedrin subc.
5. Tag: Temp. 38.7° C; P. 75, A. 38 i. d. Min. Der Patient ist ziemlich munter, die Eßlust etwas besser. Hustenanfälle haben an Heftigkeit abgenommen. Die Atemgeräusche sind weniger scharf zu hören.
Patient bekommt von jetzt ab täglich 1 cm³ Cardiazol-Ephedrin per os.
12. Tag: Patient ist recht munter. Husten wird nicht mehr beobachtet. Die Behorchung ergibt das normale vesikuläre Atemgeräusch.

Patient wird als geheilt aus der Behandlung entlassen.

Fall 14.

Brüsseler Griffon, männlich, 5½ Jahre alt.

Vorbericht: Der Hund leidet seit 2 Monaten an Hustenanfällen. Mit Mixtura solvens behandelt, haben sich diese zwar gebessert, sind aber ab und zu wieder aufgetreten.

Befund der ersten Untersuchung:
Das Tier macht einen lebhaften Eindruck, ist gut genährt und besitzt ein glattes, anliegendes Haarkleid. Die Hautelastizität ist unverändert. Die tastbaren Lymphknoten sind nicht verändert, nicht schmerzhaft. Die Temperatur beträgt 39.3° C. In einer Minute erfolgen 108 unregelmäßige, gleichmäßige, gut zu fühlende Pulse; 30 Atemzüge i. d. Min. Bei stärkerem Druck auf die Luftröhre ist ein kurzer, trockener Husten

auszulösen. Die Behorchung der Lungen ergibt trockene Rasselgeräusche. Bei Beklopfung ist der volle Lungenschall zu hören. Nach Aussage ist die Eßlust gut und der Kot geformt.

Diagnose: Chronische Bronchitis.

Behandlung und Verlauf:

Täglich 1 Tablette Cardiazol-Ephedrin peroral.

4. Tag: Temp. 39.1° C; P. 100, A. 32 i. d. Min.
Der Besitzer glaubt eine Besserung in der Anzahl und der Heftigkeit der Hustenanfälle feststellen zu können.

8. Tag: Hustenanfälle kommen nur noch in den Morgenstunden zur Beobachtung. Bei Druck auf die Luftröhre ist der Husten noch auszulösen. Behorchungsbefund der Lungen unverändert.

12. Tag: Kein spontaner Husten mehr, ist aber künstlich durch Druck auf die Luftröhre auslösbar. Die bei Behorchung zu vernehmenden Atemgeräusche haben an Schärfe etwas nachgelassen.

16. Tag: Zustand unverändert.
Patient wird als gebessert aus der Behandlung entlassen.

Fall 15.

Schnauzer, männlich, grauschwarz, 9 Jahre alt.

Vorbericht: Der Patient leidet an einem Husten, der in letzter Zeit heftig und schmerzhaft geworden ist und besonders morgens in der Frühe für den Besitzer schlafstörend wirkt. Bei Bewegung zeigt das Tier sehr bald Ermüdungserscheinungen und Atembeschwerden.

Befund der ersten Untersuchung:

Das Tier macht einen wenig lebhaften Eindruck. Der Ernährungszustand ist mittelmäßig, das Haarkleid rauh und trocken und die Haut elastisch. Die Körpertemperatur beträgt 38.6° C. Der Puls schlägt 106mal i. d. Min., er ist gleichmäßig, unregelmäßig und mittelkräftig. Die Herztöne sind rein und gut voneinander abgesetzt. Die Atmung ist in- und exspiratorisch etwas erschwert. 50 Atemzüge i. d. Min. Druck auf die Luftröhre löst einen feuchten schmerzhaften Husten aus, der während der Untersuchung auch spontan vernommen wird. Die Behorchung der Lungen ergibt feuchte Rasselgeräusche. Bei der Beklopfung erhält man den vollen Lungenschall. Nach Bericht des Besitzers soll das Tier nur wenig Eßlust haben.

Diagnose: Chronische Bronchitis.

Behandlung und Verlauf:

Täglich 1 cm^3 Cardiazol-Ephedrin peroral.

5. Tag: Patient ist lebhafter. Eßlust etwas besser. Die Hustenanfälle sind weniger quälend und werden seltener beobachtet. Die Atmung ist etwas erleichtert, die Anzahl der Atemzüge beträgt 38. Behorchungsbefund unverändert.

8. Tag: Temp. 38.5° C; P. 95, A. 32 i. d. Min. Patient ist lebhaft; die Eßlust ist gut. Die Hustenanfälle werden bedeutend seltener beobachtet und sind nicht mehr so anhaltend und schmerzhaft. Weiterhin ist eine bedeutende Besserung der Atembeschwerden bei der Bewegung eingetreten.

13. Tag: Kein spontaner Husten mehr, ist aber bei Druck auf die Luftröhre noch auszulösen. Bei Behorchung der Lungen erhält man geringgradig verschärftes vesikuläres Atemgeräusch.
18. Tag: Keine Atembeschwerde bei der Bewegung. Anzahl der Atemzüge in der Minute beträgt 28. Die Atmung ist ruhig und tief. Husten ist auch künstlich nicht mehr auszulösen. Normales vesikuläres Atemgeräusch.

Patient wird als geheilt aus der Behandlung entlassen.

Fall 16.

Deutscher Schäferhund, weiblich, schwarz-gelb, 5 Jahre alt.

Vorbericht: Das Tier hustet seit einigen Monaten, außerdem atmet es in den letzten Wochen schon nach kurzer Bewegung etwas angestrengt und ermüdet leicht.

Befund der ersten Untersuchung:

Der Hund macht einen etwas müden und matten Eindruck. Der Ernährungszustand ist gut, das Haarkleid etwas rauh und struppig. Die Hautelastizität ist an der ganzen Körperoberfläche gut erhalten. Die im Mastdarm gemessene Temperatur beträgt 38.5° C. In einer Minute erfolgen 108 regelmäßige, gleichmäßige und mittelkräftige Pulswellen. Die Herztöne sind rein und gut voneinander abgesetzt. 42 Atemzüge i. d. Min. Die Atmung ist in der Ruhe nicht angestrengt, erscheint aber ziemlich oberflächlich und wenig tief. Durch Druck auf Luftröhre und Kehlkopf ist Husten nicht auslösbar. Jedoch wird während der Untersuchung spontaner Husten beobachtet. Die Beklopfung ergibt normalen Lungenschall. Bei Behorchung sind scharfe bronchiale Atmungsgeräusche zu vernehmen.

Diagnose: Chronische Bronchitis.

Behandlung und Verlauf:

Bis zum 9. Tag täglich 1mal 1 cm^3 Cardiazol-Ephedrin peroral.

2. Tag: Temp. 38.6° C; P. 110, A. 38 i. d. Min. Patient macht einen wesentlich lebhafteren Eindruck als am 1. Tag. Die Eßlust ist ziemlich gut, der Kot geformt. Sonstiger Befund unverändert.
3. Tag: Temp. 38.6° C; P. 108, A. 30 i. d. Min. Weitere Besserung des Allgemeinbefindens und der Eßlust. Die Atmung erfolgt tiefer, die Anzahl der Atemzüge vermindert.
5. Tag: Temp. 38.4° C; P. 104, A. 28 i. d. Min. Patient ist lebhaft, Eßlust gut. Husten ist seltener zu hören. Die Atmungsgeräusche sind weniger scharf.
9. Tag: Temp. 38.5° C; P. 104, A. 30 i. d. Min. Husten weiter etwas besser. Desgleichen ist ein weiteres Nachlassen der Atmungsgeräusche festzustellen. Der Patient ist jetzt recht lebhaft und zeigt gute Eßlust; er wird als gebessert aus der Klinik entlassen und von dem Besitzer zu Hause mit täglich 2mal 0.75 cm^3 Cardiazol-Ephedrin weiterbehandelt.
16. Tag: Temp. 38.2° C; P. 96, A. 23 i. d. Min. Nach Bericht des Besitzers kommt die angestrengte Atmung und leichte Ermüdung bei Bewegung nicht mehr so deutlich zur Beobachtung. Hustenanfälle werden nur noch in den frühen Morgenstunden gehört. Eine Besserung der Atemgeräusche ist nicht eingetreten.

23. Tag: Husten wird seit dem 20. Tag nicht mehr festgestellt. Die bronchialen Atmungsgeräusche haben etwas an Schärfe nachgelassen, sind aber immer noch vorhanden.

Mit der Bitte an den Besitzer, den Patienten bei erneutem Auftreten von Hustenanfällen wieder vorzustellen, wird das Tier als gebessert aus der Behandlung entlassen. Der Besitzer hat das Tier nicht wieder vorgestellt.

Fall 17.

Deutsches Kurzhaar, weiblich, braun, 12 Jahre alt.

Vorbericht: Das Tier, das seit ungefähr einem halben Jahr an Husten leidet, zeigt in den letzten 4 Wochen geringe Eßlust, ist wenig munter und ermüdet bei Bewegung sehr schnell.

Befund der ersten Untersuchung:

Das Tier macht einen trägen und etwas müden Eindruck. Das Haarkleid ist glatt, anliegend und mattglänzend, die Haut gut elastisch. Temperatur 38.8° C; 78 Pulse i. d. Min. Der etwas schwach zu fühlende Puls ist ungleichmäßig und unregelmäßig. Die Herztöne sind rein, aber schlecht voneinander abgesetzt. Der erste Herzton ist überlaut, der zweite ist weniger deutlich zu hören. Die Herzdämpfung etwas verkleinert. 32 Atemzüge i. d. Min. Im ganzen Thoraxbereich sind links wie rechts trockene knisternde Rasselgeräusche deutlich zu hören. Das Lungenklopffeld ist bis zum vorletzten Zwischenrippenraum vergrößert. Während der Untersuchung wird spontaner Husten einige Male beobachtet. Der Husten ist trocken, heiser und schmerzhaft. Künstlich durch Druck auf die Luftröhre ist Husten nicht auslösbar.

Diagnose: Chronische Bronchitis mit Herzerweiterung und chronisch alveolärem Lungenemphysem.

Behandlung und Verlauf:

Bis zum 7. Tag täglich 1 cm^3 Cardiazol-Ephedrin per os.

2. Tag: Temp. 38.6° C; P. 75, A. 29 i. d. Min. Allgemeinbefinden und Eßlust gegenüber dem 1. Tag etwas gehoben.

3. Tag: Temp. 38.0° C; P. 80, A. 27 i. d. Min. Es ist eine weitere Besserung des Allgemeinbefindens und der Eßlust festzustellen. Husten erleichtert, etwas feuchter und von Auswurf begleitet. Die bei Behorchung zu vernehmenden Atmungsgeräusche sind unverändert.

7. Tag: Temp. 38.2° C; P. 80, A. 24 i. d. Min. Der Puls ist gegenüber dem Pulsbefund des ersten Tages ziemlich gleichmäßig und regelmäßig, außerdem besser zu fühlen. Husten wird weniger oft beobachtet, nicht mehr schmerzhaft und würgend. Herzbefund unverändert. Atmungsgeräusche etwas verringert.

Patient erhält jetzt täglich 2mal 15 Tropfen Cardiazol-Ephedrin per os.

14. Tag: Temp. 38.0° C; P. 86, A. 26 i. d. Min. Husten kommt nur noch ganz selten zur Beobachtung. Kein Auswurf mehr. Puls ist mittelkräftig, ziemlich gleichmäßig, unregelmäßig. Der lautere erste Herzton ist jetzt von dem zweiten gut abgesetzt. Die Atmungsgeräusche sind weniger deutlich zu hören.

20. Tag: Der Husten ist geheilt. Patient ist lebhaft, hat gute Eßlust und zeigt bei Bewegung kaum noch Ermüdungserscheinungen. Horchbefund

geringgradiges verschärftes Vesikuläratmen. Klopffeld hat sich während der Behandlungszeit nicht geändert.

Patient wird als gebessert aus der Behandlung gegeben.

Fall 18.

Dackel, weiblich, schwarz-braun, 11 Jahre alt.

Vorbericht: Das Tier leidet seit mehreren Monaten an Hustenanfällen. Bei Bewegung zeigen sich Atembeschwerden und rasche Ermüdung.

Befund der ersten Untersuchung:

Das Allgemeinbefinden ist gut. Das Tier ist gut genährt. Das Haarkleid glatt und anliegend ohne besonderen Glanz. Hautelastizität unvermindert. Temp. 38.8° C; P. 104, A. 38 i. d. Min. Der Puls ist unregelmäßig, ungleichmäßig und mittelkräftig. Die Herzdämpfung vergrößert. Die Herzstöße sind bereits gut zu fühlen. Der erste Herzton ist überlaut und pochend, der zweite vom ersten überdeckt und nicht zu hören. Die Atmung ist in der Ruhe nicht angestrengt, nach kurzer Laufbewegung pumpend und oberflächlich. Atmungstypus kostoabdominal. Während der Untersuchung kommt ein künstlich nicht auslösbarer Husten des öfteren zur Beobachtung. Das Lungenklopffeld ist nach hinten etwas erweitert. Bei Behorchung sind scharfe bronchiale Stenosengeräusche zu hören. Nach Bericht hat das Tier gute Eßlust.

Diagnose: Chronische Bronchitis, Herzerweiterung und Lungenemphysem.

Behandlung und Verlauf:

1.—8. Tag: Täglich 2mal 0.5 cm^3 Cardiazol-Ephedrin subc.

3. Tag: Temp. 39.0° C; P. 90, A. 30 i. d. Min. Der Husten ist etwas feuchter und weniger schmerzhaft, die Expektoration erleichtert. Der Puls etwas kräftiger, doch weiterhin ungleichmäßig und unregelmäßig. Horch- und Klopfbefund der Lungen unverändert, desgleichen der Herzbefund.

8. Tag: Temp. 38.6° C; P. 95, A. 27 i. d. Min. Puls ist mittelkräftig, gleichmäßig, unregelmäßig. Der erste Herzton ist noch immer pochend und überlaut, aber vom zweiten abgesetzt. Die Rasselgeräusche haben an Schärfe nachgelassen. Hustenanfälle kommen weniger häufig zur Beobachtung und sind wesentlich erleichtert. Patient erhält von jetzt ab täglich 2mal 0.75 cm^3 Cardiazol-Ephedrin per os.

16. Tag: Temp. 38.4° C; P. 87, A. 28 i. d. Min. Husten ist geheilt, Atmungsgeräusche noch etwas verschärft. Ermüdungserscheinungen und Atembeschwerden haben sich wesentlich gebessert. Klopfbefund der Lungen und Herzbefund haben sich nicht geändert.

Patient wird als gebessert aus der Behandlung entlassen.

Fall 19.

Rehpinscher, weiblich, braun, $9^1/_2$ Jahre alt.

Vorbericht: Das Tier hustet seit einigen Monaten. Es ist wenig munter und beweglich. Die Eßlust ist in den letzten 8 Tagen etwas zurückgegangen.

Befund der ersten Untersuchung:

Der Patient ist etwas verängstigt, das Temperament gedrückt. Das Haarkleid, glatt und anliegend, zeigt keinen besonderen Glanz. Die Tem-

peratur beträgt 38.6° C; die Anzahl der Pulsschläge 40 i. d. Min. Der Puls ist mittelkräftig, gleichmäßig und etwas unregelmäßig. Den Herzstoß kann man eben fühlen. Die Herzdämpfung ist nicht vergrößert. Die Atmung erscheint etwas angestrengt und oberflächlich. Durch Druck auf Kehlkopf und Luftröhre ist ein trockener und etwas schmerzhafter Husten auslösbar, der auch von selbst auftritt. Die Beklopfung der Lungen ergibt den vollen Lungenschall. Bei Behorchung der Lungen sind trockene bronchiale Rasselgeräusche zu hören.

Diagnose: Chronische Bronchitis.

Behandlung und Verlauf:

Dem Tier werden durch den Besitzer täglich 2mal 4—6 Tropfen Cardiazol-Ephedrin peroral mit dem Futter verabreicht.

6. Tag: Temp. 38.8° C; P. 105, A. 33 i. d. Min. Die Atmung erfolgt ruhiger und tiefer. Das Allgemeinbefinden und die Eßlust haben sich merklich gebessert. Gleichzeitig ist die Anzahl der Hustenanfälle zurückgegangen. Der Husten, manchmal von Auswurf begleitet, ist feuchter und nicht mehr so quälend. Die bronchialen Atmungsgeräusche haben den Charakter feuchter Stenosengeräusche und sind weniger deutlich zu hören.

12. Tag: Das Allgemeinbefinden und die Eßlust sind jetzt gut. Husten wird nur noch selten beobachtet. Künstlich ist Husten nicht mehr auszulösen. Die Atmungsgeräusche sind mehr pfeifend.

20. Tag: Der Besitzer berichtet, daß in den letzten 3 Tagen Husten nicht mehr zur Beobachtung kam. Das Tier habe wieder recht gute Eßlust und sei so munter wie vor der Erkrankung. Der Horchbefund der Lungen ergibt keine Veränderung und Verbesserung.

Patient wird als gebessert aus der Behandlung entlassen.

Fall 20.

Malteser, männlich, weiß, 10 Jahre alt.

Vorbericht: Das Tier leidet seit längerer Zeit in steigendem Maße an Kurzatmigkeit bei Bewegung und hustet seit ungefähr 3 Monaten. In den letzten Wochen hat dazu die Eßlust etwas nachgelassen.

Befund der ersten Untersuchung:

Das Tier macht einen etwas müden und wenig lebhaften Eindruck. Der Ernährungszustand ist mittelmäßig, die Hautelastizität unvermindert. Im Mastdarm wird eine Temperatur von 39.2° C gemessen. 110 Pulse und 30 Atemzüge i. d. M. Der Puls ist gut fühlbar, gleichmäßig und unregelmäßig. Die Herztöne sind rein und gut voneinander abgesetzt. Husten wird spontan beobachtet und ist künstlich durch Druck auf die Luftröhre im Bereiche des Brusteinganges auslösbar. Die Beklopfung ergibt ohne Vergrößerung des Klopffeldes den normalen vollen Lungenschall. Bei der Behorchung der Lungen sind feuchte bronchiale Stenosengeräusche zu vernehmen.

Diagnose: Chronische Bronchitis.

Behandlung und Verlauf:

Bis zum 3. Tag täglich 0.5 cm^3 Cardiazol-Ephedrin subc.

4. Tag: Eßlust und Allgemeinbefinden etwas gebessert.

Am 4. und 5. Tag 0.75 cm³ Cardiazol-Ephedrin subc.

6. Tag: Eßlust und Allgemeinbefinden ziemlich gut. Die Hustenanfälle kommen weniger häufig zur Beobachtung. Die bronchialen Stenosengeräusche haben an Stärke etwas nachgelassen. Patient bekommt jetzt täglich 2mal 10 Tropfen Cardiazol-Ephedrin peroral mit dem Futter.

10. Tag: Nach Bericht des Besitzers ist der Husten geheilt, die Kurzatmigkeit gebessert, desgleichen die Eßlust und das Allgemeinbefinden. Die Behorchung der Lungen ergibt ein weiteres Nachlassen der Atmungsgeräusche.

17. Tag: Husten ist nicht mehr beobachtet worden. Bei Behorchung der Lungen sind die bronchialen Atmungsgeräusche noch deutlich zu hören. Für das recht muntere Tier wird ausreichende Bewegung angeraten. Die Kurzatmigkeit ist wesentlich gebessert.

25. Tag: Die Stärke der Atmungsgeräusche hat sich nicht weiter vermindert.

Patient wird als gebessert entlassen.

Fall 21.

Zwergpinscher, weiblich, braun, 12 Jahre alt.

Vorbericht: Seit ungefähr einem Jahr besteht bei dem Tier Husten. In den letzten 2 Monaten ist dieser immer häufiger beobachtet worden. Außerdem haben sich in steigendem Maße Atembeschwerden bei Bewegung eingestellt.

Befund der ersten Untersuchung:

Das Tier ist recht munter, das Allgemeinbefinden gut, der Ernährungszustand sehr gut. Die Hautwärme ist gleichmäßig über die Körperoberfläche verteilt. Das Haarkleid ist glatt und anliegend. Temperatur 38.9° C; Pulszahl 110 i. d. Min. Der Puls ist atmungsbedingt unregelmäßig, gleichmäßig und mittelkräftig. 54 Atemzüge i. d. Min. Die Atmung ist wenig tief und oberflächlich. Durch Druck auf die Luftröhre ist Husten leicht auslösbar. Die Beklopfung der Brustwände ergibt bei Erweiterung des Klopffeldes bis zum letzten Zwischenrippenraum den vollen, etwas tympanitischen Lungenschall. Herzdämpfung verkleinert. Bei Behorchung der Lungen sind feuchte Rasselgeräusche zu hören. Bei Behorchung des Herzens vernimmt man ein summend-sägendes Geräusch an Stelle des ersten Herztones.

Diagnose: Chronische Bronchitis, chronisch alveoläres Lungenemphysem, Mitralinsuffizienz.

Behandlung und Verlauf:

Täglich 2mal 1/4 Tablette Cardiazol-Ephedrin per os.

5. Tag: Temp. 39.1° C; P. 110, A. 45 i. d. M. Die Hustenanfälle stellen sich weniger häufig ein und haben an Heftigkeit nachgelassen. Befund von Herz, Kreislauf und Respirationsapparat unverändert.

10. Tag: Temp. 38.6° C; P. 95, A. 35 i. d. M.

Täglich werden nur noch vereinzelte Hustenanfälle beobachtet. Die Atmung erfolgt etwas tiefer bei gleichzeitiger Verminderung der Anzahl der Atemzüge. Der Puls ist etwas kräftiger; er ist gleichmäßig, unregelmäßig. Die rasselnden Atmungsgeräusche sind nicht mehr so deutlich zu hören. Herzbefund unverändert.

15. Tag: Temp. 39.3° C; P. 103, A. 30. Husten wird nur noch ganz selten beobachtet, ist künstlich jedoch nicht auszulösen. Der Besitzer berichtet, daß die Atmungsbeschwerden bei Bewegung sich merklich gebessert hätten. Außer weiterer Besserung in bezug auf die Atmungsgeräusche ist der Befund sonst unverändert.
18. Tag: Temp. 39.0° C; P. 108, A. 32.
Der Besitzer glaubt eine weitere Besserung der Atembeschwerden bei Anstrengung des Tieres feststellen zu können. Ab und zu wird Husten noch gehört. Sonstiger Befund unverändert.
24. Tag: In den letzten Tagen wurde Husten nicht mehr beobachtet. Die Atmung ist bei Bewegung jedoch immer noch etwas beeinträchtigt, geschieht aber wesentlich leichter als vor der Behandlung. Eine weitere Besserung der bronchialen Atmungsgeräusche kann nicht festgestellt werden. Die Behorchung des Herzens ergibt den gleichen Befund wie am ersten Tage.

Patient wird als gebessert aus der Behandlung gegeben.

Fall 22.

Deutscher Schäferhund, weiblich, grau-schwarz, 6 Jahre.

Vorbericht: Das Tier leidet seit einigen Monaten an Hustenanfällen, Atembeschwerden bei Bewegung und in den letzten 14 Tagen in steigendem Maße an mangelhafter Eßlust.

Befund der ersten Untersuchung:
Das Allgemeinbefinden ist gut; das Tier ist recht lebhaft. Der Ernährungszustand ist gut, das Haarkleid etwas struppig, die Haut elastisch und von der Unterlage leicht abhebbar. Die Temperatur beträgt 39.1° C, die Pulszahl 100 i. d. Min. Der Puls ist kräftig, gleichmäßig und unregelmäßig. Die Herztöne sind gut voneinander abgesetzt und rein. In einer Minute erfolgen 45 nicht besonders tiefe Atemzüge. Die Atmung ist jedoch nicht erschwert. Patient hustet spontan und läßt sich durch Druck auf die Luftröhre leicht zum Husten bringen. Bei der Beklopfung des Brustkorbes erhält man den vollen Lungenschall. Die Behorchung ergibt trockene Rasselgeräusche.

Diagnose: Chronische Bronchitis.

Behandlung und Verlauf:
Patient erhält vom 1.—3. Tag täglich 1 cm^3 Cardiazol-Ephedrin per os.
4. Tag: Temp. 38.4° C; P. 88, A. 32 i. d. Min. Bei Verminderung der Anzahl der Atemzüge erfolgt die Atmung bedeutend tiefer. Husten ist mehr feucht, in gleicher Weise hat sich der Charakter der Atmungsgeräusche geändert. Patient erhält jetzt täglich 2mal ¾ Tablette Cardiazol-Ephedrin.
10. Tag: Temp. 38.8° C; P. 80, A. 28 i. d. Min. Husten wird bedeutend seltener beobachtet. Die bronchialen Atmungsgeräusche haben an Schärfe wesentlich nachgelassen, sind aber noch gut zu hören. Nach Bericht des Besitzers sei auch eine deutliche Besserung der Atembeschwerden festzustellen.
13. Tag: Temp. 38.5° C; P. 88, A. 20 i. d. Min. Die Atmung ist ruhig, ohne Anstrengung und tief. Kein Husten mehr, er ist jedoch noch künstlich

auslösbar. Weitere Besserung der Atembeschwerden. Die bronchialen Atmungsgeräusche sind nur noch wenig verschärft.

18. Tag: Temp. 38.7° C; P. 78, A. 22 i. d. Min. Husten ist auch künstlich nicht mehr auslösbar. Bei Behorchung der Lungen erhält man normales vesikuläres Atmungsgeräusch. Die Atmungsbeschwerden bei Bewegung sind behoben.

Patient wird als geheilt entlassen.

Fall 23.

Foxterrier, männlich, weiß-schwarz, 10 Jahre alt.

Vorbericht: Der Hund leidet seit ungefähr 2 Monaten an Atembeschwerden, bei Bewegung ermüdet er sehr schnell und bekommt des öfteren recht heftige und quälende Hustenanfälle.

Befund der ersten Untersuchung:

Das Allgemeinbefinden des recht lebhaften Tieres ist nicht beeinträchtigt. Es ist in gutem Ernährungszustand und besitzt glattes, anliegendes Haarkleid. Die Haut ist gut elastisch. Die Temperatur beträgt 39.0° C und die Anzahl der Pulse 95 i. d. Min. Der Puls ist mittelkräftig, die einzelnen Pulswellen erfolgen unregelmäßig, gleichmäßig. Die Herztöne sind rein und gut voneinander abgesetzt. 56 Atemzüge werden in der Minute gezählt, sie sind ziemlich oberflächlich und wenig tief. Husten kommt spontan zur Beobachtung, ist jedoch künstlich nicht auslösbar; er ist trocken und heiser. Die Behorchung der Lungen ergibt trockene Rasselgeräusche. Bei Beklopfung erhält man den vollen Lungenschall. Die Eßlust ist gut, der Kot geformt.

Diagnose: Chronische Bronchitis.

Behandlung und Verlauf:

Vom 1.—4. Tag erhält der Patient täglich 0.5 cm^3 Cardiazol-Ephedrin subc.

5. Tag: Temp. 38.7° C; P. 85, A. 45. Die Atmung ist etwas vertieft bei gleichzeitiger Verminderung der Anzahl der Atemzüge. Die Hustenanfälle werden weniger häufig beobachtet. Der Husten ist jetzt feuchter und von Auswurf begleitet; in gleicher Weise haben sich die bronchialen Atmungsgeräusche in feuchte Rasselgeräusche umgewandelt. Patient erhält von jetzt ab täglich ½ Tablette Cardiazol-Ephedrin.

9. Tag: Temp. 38.5° C; P. 90, A. 35 i. d. Min. Die Atmung ist tiefer und ruhiger geworden. Husten wird nicht mehr beobachtet. Die Atmungsgeräusche haben an Stärke bedeutend abgenommen.

20. Tag: Temp. 38.9° C; P. 82, A. 28 i. d. Min. Nach Bericht des Besitzers sind bei Bewegung Atembeschwerden und leichte Ermüdbarkeit nicht mehr zu beobachten. Die Behorchung der Lungen ergibt normales vesikuläres Atemgeräusch.

Patient wird als geheilt entlassen.

Fall 24.

Dackel, weiblich, schwarz-braun, 10 Jahre alt.

Vorbericht: Das Tier leidet seit ungefähr 2 Monaten in zunehmendem Maße an Atembeschwerden, die besonders bei Treppensteigen deutlich zum

Ausdruck kommen. Außerdem bekommt er seit 3 Wochen, hauptsächlich in den frühen Morgenstunden, Hustenanfälle.

Befund der ersten Untersuchung:

Das Tier ist wenig munter. Der Ernährungszustand ist gut, das Haarkleid anliegend, ohne besonderen Glanz. Temp. 39.5° C; P. 85, A. 50 i. d. Min. Der Puls ist regelmäßig, gleichmäßig und mittelkräftig. Die Herztöne sind klar und deutlich voneinander abgesetzt. Nebengeräusche sind nicht wahrzunehmen. Der durch Druck auf Kehlkopf und Luftröhre auslösbare Husten ist feucht, matt und schmerzhaft und kommt während der Untersuchung auch einige Male spontan zur Beobachtung. Die Beklopfung der Brustwände ergibt bei Verkleinerung der Herzdämpfung und bei Vergrößerung des Klopffeldes bis zum vorletzten Zwischenrippenraum einen vollen, etwas tympanitischen Schall. Bei Behorchung sind feuchte Rasselgeräusche zu hören. Die Eßlust soll gut sein.

Diagnose: Subakute Bronchitis, chronisch-alveoläres Lungenemphysem, Fettsucht.

Behandlung und Verlauf:

Täglich 2mal ½ Tablette Cardiazol-Ephedrin.

4. Tag: Temp. 39.3° C; P. 95, A. 43 i. d. Min. Patient ist lebhafter geworden. Der Husten hat sich etwas gebessert und ist weniger schmerzhaft.

11. Tag: Temp. 39.9° C; P. 80, A. 42 i. d. Min. Patient ist recht lebhaft. Husten wird nicht mehr beobachtet. Die bei der Bewegung sich einstellende Atemnot kommt nicht mehr so deutlich zum Ausdruck. Außerdem ist eine wesentliche Besserung der bronchialen Atmungsgeräusche eingetreten. Der Klopfbefund jedoch ist unbeeinflußt geblieben.

17. Tag: Temp. 38.9° C; P. 80, A. 33 i. d. Min. Das Tier ist von dem Husten geheilt. Es ist recht munter und lebhaft. Die Atmungsgeräusche sind nur noch wenig vom Normalen abweichend.

25. Tag: Nach Verschwinden der anormalen Atmungsgeräusche ist der Bronchialkatarrh als geheilt anzusehen. Anschließend wird zur Behandlung der Fettsucht eine Entfettungskur mit Elityran eingeleitet.

Fall 25.

Deutscher Schäferhund, weiblich, braun-grau, 11 Jahre.

Vorbericht: Das Tier leidet seit 2 Monaten an Hustenanfällen. In den letzten 2 Wochen ist die Eßlust sehr zurückgegangen. Während der Bewegung zeigen sich leichte Ermüdungserscheinungen und Atembeschwerden.

Befund der ersten Untersuchung:

Das Tier macht einen müden und matten Eindruck und hat wenig Sinn für seine Umgebung. Der Ernährungszustand ist mittelmäßig, das Haarkleid struppig, trocken, die Haut elastisch und gut von ihrer Unterlage abhebbar. Die Temperatur beträgt 39.2° C; die Anzahl der Pulsschläge 126 und die der Atemzüge 52 i. d. Min. Der Puls ist nicht besonders kräftig, er ist unregelmäßig und ungleichmäßig. Die Herzpulsation ist deutlich fühlbar. Die Herzdämpfung ist etwas vergrößert. Der erste Herzton ist deutlich akzentuiert und übertönt den zweiten. Nebengeräusche sind nicht zu hören. Husten kommt spontan zur Beobachtung und ist auch

künstlich durch Druck auf die Luftröhre auslösbar. Der Husten ist quälend, matt und trocken. Bei den mit Atemnot verbundenen krampfhaften Hustenanfällen steht das Tier mit auseinandergespreizten Beinen, angespannter Bauchmuskulatur und gekrümmtem Rücken. Bei Behorchung der Lungen sind feuchte Rasselgeräusche deutlich zu hören. Bei Beklopfung der Lungen erhält man einen überlauten Schall, der sich im oberen Drittel bis zum letzten Zwischenrippenraum, im mittleren Drittel bis zum 10. und im unteren Drittel bis zum 8. Zwischenrippenraum erstreckt. Gleichzeitig besteht exspiratorische Dyspnoe. Der Atmungstypus ist kostoabdominal mit deutlicher Bewegung der falschen Rippen und der Bauchmuskulatur.

Diagnose: Chronische Bronchitis, chronisch-alveoläres Lungenemphysem, Herzerweiterung.

Behandlung und Verlauf:

1.—4. Tag täglich 1.1 cm³ Cardiazol-Ephedrin subc.

5. Tag: Temp. 39.2 ° C; P. 120, A. 40 i. d. Min. Das Allgemeinbefinden und die Eßlust haben sich wesentlich gebessert. Bei Verminderung der Anzahl der Atemzüge ist die Atmung tiefer und weniger angestrengt geworden. Der Husten ist jetzt weniger oft zu hören. Die Anfälle sind nicht mehr so quälend und lang anhaltend. Ab 5. Tag täglich 2mal 1 cm³ Cardiazol-Ephedrin peroral mit dem Futter.

7. Tag: Temp. 39.1 ° C; P. 110, A. 35 i. d. Min. Die Anzahl und Heftigkeit der Hustenanfälle hat sich weiter vermindert. Der Patient ist wesentlich lebhafter und hat eine ziemlich gute Eßlust. Der Puls ist etwas kräftiger und erfolgt gleichmäßiger und regelmäßiger. Sonstiger Befund des Zirkulations- und Respirationsapparates unverändert.

10. Tag: Temp. 38.7 ° C; P. 90, A. 30 i. d. Min. Hustenanfälle werden nicht mehr beobachtet, sondern der Husten erfolgt in einzelnen kurzen, nicht schmerzhaften Hustenstößen. Die Atmungsgeräusche haben etwas an Schärfe nachgelassen. Die Atmung geschieht ruhig und tief.

Ab 11. Tag täglich 1mal 1 cm³ Cardiazol-Ephedrin peroral mit dem Futter.

15. Tag: Temp. 39.1 ° C; P. 95, A. 28 i. d. Min. Der Husten hat sich weiter gebessert. Die bronchialen Atmungsgeräusche haben an Deutlichkeit etwas nachgelassen. Die Herztöne sind gut voneinander getrennt, wobei der erste weiter lauter ist als der zweite.

25. Tag: Temp. 38.7 ° C; P. 88, A. 30 i. d. Min. Kein Husten mehr, ist auch künstlich nicht mehr auszulösen. Der Puls ist mittelkräftig, gleichmäßig, etwas unregelmäßig. Klopf- und Horchbefund von Lunge und Herz unverändert.

Patient wird als gebessert entlassen.

Kritische Betrachtung.

Bei den 25 Fällen wurde für die Verabreichung von Cardiazol-Ephedrin die subkutane und perorale Form gewählt. Zur subkutanen Einspritzung standen Cardiazol-Ephedrin-Ampullen zu 1.1 cm^3, zur peroralen Einverleibung Cardiazol-Ephedrin-Tabletten und Cardiazol-Ephedrin-Tropfen zur Verfügung. Von diesen enthalten jede Ampulle, Tablette und jeder Kubikzentimeter der Tropfen 0.1 g Cardiazol und 0.015 g Ephedrinum hydrochloricum. Die subkutanen Einspritzungen erfolgten an der Vorder- und Unterbrust, nachdem die betreffende Stelle mit Alkohol vorbereitet worden war. Eine lokale Reizerscheinung wurde in keinem der Fälle beobachtet. Peroral wurde das Präparat entweder mit dem Eßlöffel eingegeben oder mit dem Futter aufgenommen. Die Tabletten wurden vorher in etwas Wasser aufgelöst.

Für die Dosierung des Mittels waren Alter und Größe des Tieres maßgebend. Größere Hunde erhielten 0.1 g Card. + 0.015 g Ephedr. hydrochlor., mittlere Hunde einhalb bis dreiviertel und kleinere Hunde einviertel bis einhalb der Dosis für große Hunde, vielfach zweimal täglich. Diese Dosis wurde in allen Fällen gut vertragen; irgendwelche Vergiftungserscheinungen kamen nicht zur Beobachtung. Auch bei der sich bis zu 3 und 4 Wochen erstreckenden Verabreichung der oben angeführten Cardiazol-Ephedrin-Gaben konnten irgendwelche Erscheinungen, die auf Ueberdosierung oder Kumulativwirkung zurückzuführen gewesen wären, nicht bemerkt werden.

Von den 25 Hunden war einer erkrankt an subakuter Bronchitis, verbunden mit chronisch-alveolärem Lungenemphysem und 24 an chronischer Bronchitis. Von diesen 24 Fällen waren 5 Fälle kompliziert mit chronisch-alveolärem Lungenemphysem und Herzerkrankung — 4mal Herzerweiterung und 1mal Mitralinsuffizienz —, sodaß in 19 Fällen reiner Bronchialkatarrh vorlag.

Ueber die Erfolge der Behandlung ist festzustellen, daß in allen Fällen das Allgemeinbefinden, besonders wenn es vorher mehr oder weniger stark beeinträchtigt war, schon bald, meistens nach 1—3 Tagen, eine wesentliche Besserung erfahren hat. In der gleichen Weise konnte daniederliegende Eßlust nach den ersten Verabreichungen des Präparates wesentlich gebessert werden. In dieser Beziehung ist der Erfolg der Cardiazol-Ephedrin-Behandlung vielfach überraschend. Aehnlich augenfällig erfuhr die bei der chronischen Bronchitis fast stets zu beobachtende oberflächliche Atmung, die sich in erhöhter Frequenz der Atemzüge kundtut, eine Vertiefung und Verminderung der Frequenz.

Tabellarischer Ueberblick über die einzelnen Krankheitsfälle.

Nr.	Rasse, Geschlecht, Alter:	Form des Mittels, Dosis und Art der subcutan: sterile Lös. i. Ampulle	per Lös. i. Fl. (Tropfen)
1	Kurzhaar. Dachshund, ml., 10 J.	1mal tägl. 1,1 cm³	
2	Deutscher Schäferhund, ml., 6 Jahre	1mal tägl. 1,1 cm³	
3	Kurzhaar. Dachshund, ml., 14 J.	v. 1.—5. Tag 1mal tägl. 0,5 cm³	v. 6.—31. Tag 1mal tgl. 15 Tropfen
4	Deutsch. Kurzhaar, ml., 2 Jahre	v. 1.—9. Tag 1mal tägl. 1,1 cm³	v. 9.—13. Tag 1mal tgl. 20 Tropfen
5	Langhaar. Dachshund, wbl., 4 Jahre	v. 1.—5. Tag 1mal tägl. 0,75 cm³	
6	Pekingese, ml., 14 J.	1mal tägl. 0,5 cm³	
7	Kurzhaar. Dachshund, wbl., 10 J.		2mal tgl. 10 Tropfen
8	Langhaar. Dachshund, wbl., 4 Jahre	v. 1.—10. Tag 1mal tägl. 0,75 cm³	v. 11.—20. Tag 1mal tgl. 15 Tropfen
9	Airedale-Terrier, ml., 10 Jahre	v. 1.—6. Tag 1mal tägl. 0,75 cm³	v. 7.—18. Tag 2mal tgl. 10 Tropfen
10	Schnauzer, ml., 7 Jahre	v. 1.—4. Tag 1mal tägl. 1,1 cm³	
11	Rehpinscher, ml., 10 Jahre		v. 1.—11. Tag 1mal tgl. 5—10 Tr., v. 12.—19. Tag 2mal tgl. 5 Tropfen
12	Wachtel, ml., 12 J.		1mal tgl. 10 Tropfen

Einverleibung: os: Tabletten	Zahl der Dosen	Dauer der Behandlung	Ergebnis der Behandlung
	15	15 Tage	Erhebliche Besserung
	20	20 Tage	Heilung
	31	31 Tage	Heilung
	13	13 Tage	Heilung
v. 6.—15. Tag 1mal tägl. 1 Tabl.	15	15 Tage	Heilung
	5	5 Tage	Besserung
	8	4 Tage	Besserung
	20	20 Tage	Heilung
	18	12 Tage	Erhebliche Besserung
v. 5.—14. Tag 2mal tägl. 3/4 Tabl.	24	14 Tage	Heilung
	25	19 Tage	Heilung
	18	18 Tage	Erhebliche Besserung

Tabellarischer Ueberblick über die einzelnen Krankheitsfälle.

Nr.	Rasse, Geschlecht, Alter:	Form des Mittels, Dosis und Art der subcutan: sterile Lös. i. Ampulle	pe Lös. i. Fl. (Tropfen)
13	Ries.-Schnauzer, ml., 3½ J.	v. 1.—5. Tag 1mal tägl. 1,1 cm³	v. 6.—11. Tag 1mal tgl. 1 cm³
14	Brüsseler Griffon, ml., 5½ J.		
15	Schnauzer, ml., 9 J.		1mal tgl. 1 cm³
16	Deutscher Schäferhund, wbl., 5 Jahre		v. 1.—9. Tag 1mal tgl. 1 cm³, v. 10.—23. Tag 2mal tgl. 0.75 cmm
17	Deutsch. Kurzhaar, wbl., 12 J.		v. 1.—7. Tag 1mal tgl. 1 cm³, v. 8.—19. Tag 2mal tgl. 15 Tropfen
18	Dackel, wbl., 11 Jahre	v. 1.—8. Tag 2mal tgl. 0,5 cm³	v. 9.—15. Tag 2mal tgl. 0,75 cm³
19	Rehpinscher, wbl., 9½ J.		2mal tgl. 4—6 Tropfen
20	Malteser, ml., 10 Jahre	v. 1.—3. Tag 1mal tägl. 0,5 cm³, v. 4.—5. Tag 1mal tägl. 0,75 cm³	v. 10.—24. Tag 2mal tgl. 10 Tropfen
21	Zwergpinscher, wbl., 12 J.		
22	Deutscher Schäferhund, wbl., 6 Jahre		v. 1.—3. Tag 1mal tgl. 1 cm³
23	Foxterrier, ml., 10 J.	v. 1.—4. Tag 1mal tägl. 0,5 cm³	
24	Dackel, wbl., 10 Jahre		
25	Deutscher Schäferhund, wbl., 11 J.	v. 1.—4. Tag 1mal tägl. 1,1 cm³	v. 5.—24. Tag 2mal tgl. 1 cm³

Einverleibung: os: Tabletten	Zahl der Dosen	Dauer der Behandlung	Ergebnis der Behandlung
	11	11 Tage	Heilung
1mal tägl. 1 Tabl.	15	15 Tage	Besserung
	17	17 Tage	Heilung
	37	23 Tage	Erhebliche Besserung
	31	19 Tage	Erhebliche Besserung
	22	15 Tage	Erhebliche Besserung
	19	19 Tage	Besserung
	35	24 Tage	Erhebliche Besserung
2mal tägl. 1/4 Tabl.	40	20 Tage	Besserung
v. 4.—12. Tag 2mal tägl. 3/4 Tabl.	31	17 Tage	Heilung
v. 5.—20. Tag 1mal tägl. 1/2 Tabl.	38	20 Tage	Heilung
2mal tägl. 1/2 Tabl.	48	24 Tage	Heilung
	44	24 Tage	Besserung

Der besonders in den mit Herzerkrankung einhergehenden Fällen in seiner Qualität herabgesetzte Puls konnte bald gekräftigt werden. Die Einwirkung der Cardiazol-Ephedrin-Behandlung auf den Husten zeigte sich recht verschieden. Manchmal an Häufigkeit in den ersten Behandlungstagen zunehmend, wurde doch schon bald eine Besserung in der Heftigkeit der Hustenanfälle erzielt. Als Zeichen erleichterter Expektoration war immer wieder zu beobachten, daß zuvor trockener und quälender Husten bald feuchter wurde, manchmal von Auswurf begleitet war und in seiner Schmerzhaftigkeit nachließ. Bei der Verschiedenheit der sich in den einzelnen Fällen auf den Schleimhäuten abspielenden Entzündungsprozessses ist es erklärlich, daß eine Besserung des Hustenreizes verschieden schnell sich einstellen mußte. Doch konnte mit Ausnahme von Fall 9, in dem jedoch auch noch eine wesentliche Besserung zu verzeichnen war, in allen anderen Fällen ein vollständiges Nachlassen des spontanen Hustens bei genügend langer Behandlung erreicht werden. Wenn von vollständiger Heilung erst dann gesprochen werden konnte, sobald auch das bei der Behorchung zu hörende anormale Atmungsgeräusch wieder einen normalen Charakter angenommen hatte, so wurde eine vollständige Heilung in 12 Fällen erzielt, und zwar in den Fällen 2, 3, 4, 5, 8, 10, 11, 13, 15, 22, 23 und 24. In den anderen Fällen blieb der Erfolg auf eine Besserung beschränkt, wenn auch diese vielfach recht beachtlich war. Man muß wohl annehmen, daß sehr oft die Veränderungen in der Bronchialschleimhaut durch den meist schon recht lange bestehenden Entzündungsprozeß so weit fortgeschritten waren, daß eine vollständige Heilung von vornherein als ausgeschlossen angesehen werden mußte. In diesen Fällen blieb die veränderte Schleimhaut auch nach Abschluch der Behandlung weiterhin sehr empfindlich und für Rückfälle leicht empfänglich. Jedoch wurden solche von mir nicht beobachtet.

In den mit chronisch alveolärem Lungenemphysem einhergehenden Fällen konnte durch die Cardiazol-Ephedrin-Behandlung ein Einfluß auf die Größe des Klopffeldes nicht ausgeübt werden.

Zum Schluß ist noch zu erwähnen, daß der Verlauf der Krankheit nicht immer bis zum letzten Ergebnis verfolgt werden konnte, weil die Besitzer in vielen Fällen der Kosten wegen sich mit einer Besserung des Hustens zufrieden gaben und bei weiterem Bestehen von anormalen Atmungsgeräuschen nicht zu überzeugen waren, daß eine Fortsetzung der Behandlung notwendig sei.

Zusammenfassung.

In den 25 Versuchen hat sich Cardiazol-Ephedrin als ein recht brauchbares Mittel zur Behandlung von chronischen Bronchitiden erwiesen. Deutlich erkennbare Wirkung zeigt es durch Besserung des

Allgemeinbefindens und der Eßlust, durch Förderung der Expektoration und Milderung des Hustenreizes unter gleichzeitiger Hebung des daniederliegenden Kreislaufes, sodaß das Präparat bei chronischer Bronchitis empfohlen werden kann.

Am Schluß meiner Arbeit ist es mir eine angenehme Pflicht, dem Vorstand der Medizinischen Tierklinik an der Universität München, Herrn Professor Dr. J. Nörr, für die Ueberlassung des Themas und das rege Interesse, das er meiner Arbeit entgegengebracht hat, sowie für die Unterstützung, die er mir stets zuteil werden ließ, meinen besten Dank auszusprechen.

Schrifttum.

1. **Altmann**: Erfahrungen mit Cardiazol bei Lungentuberkulose. Med. Klin. 1932, Nr. 19, S. 656.
2. **Arendsee**: Behandlung der entzündlichen Affekte der Luftwege mit Cardiazol-Dicodidtropfen. Cardiazol als Collaps- und Herzmittel. D.T.W. 1931, S. 264.
3. **Baur**: Versuche am Amnion von Huhn und Gans. (Pharmakologische Untersuchungen an einem nervenfreien, glatten Muskel.) Naunym-Schmiedebergs Archiv 1928, Band 134, S. 49.
4. **Behrens** und **Reichelt**: Vergleich von Cardiazol und Coramin im Tierexperiment. Klin. Wschr. 1933, Nr. 48, S. 1860.
5. **Braams**: Wirkung des Coramin und Cardiazol auf die Avertinnarkose des Kaninchens. Klin. Wschr. 1933, Nr. 2, S. 69.
6. **Clemente**: Zur Verwendbarkeit des Cardiazols bei kranken Tieren. Diss. 1927, München.
7. **Eichler** und **Hildebrandt**: Pentamethylentetrazol (Cardiazol). 2. Mitteil., Arch. f. Experiment. Pathol. und Pharmakol. 1926, Bd. 116, S. 110—116
8. **Gaddum**: The Alkaloid Ephedrine. British Medical Journal, London Saturday, April 2, 1938.
9. **Göpel**: Das „Cardiazol" (Knoll) und seine Anwendung in der Tiermedizin. Diss. 1926, Leipzig.
10. **Haller**: Versuche mit Cardiazol in der Veterinärmedizin. Münch. Tierärztl. Wschr. 1926, Nr. 22.
11. **Haßlinger** und **Sternberg**: Die Flora des Tracheobronchialbaumes an Lebenden. Zeitschrift für Nasen-, Hals- und Ohrenheilkunde, 1926, Bd. 16, H. 1, S. 108.
12. **Heß**: Ueber Ephedrin. M.M.W. 1926, S. 1691.
13. **Hildebrandt**: Pharmakologie der Kreislaufanaleptika. Naunym-Schmiedebergs Archiv 1936, Bd. 181, S. 89.
14. **Hildebrandt** und **Voß**: Ueber die Resorption des Cardiazols bei peroraler Verabreichung. M.M.W. 1926, Nr. 21, S. 862.
15. **Hofmiller**: Zur Cardiazoltherapie. Tierärztl. Rundsch. 1930, S. 841.
16. **Jakobi**: Cardiazol (Knoll), ein neues Herztonikum. Tierärztl. Rundsch. 1930, S. 588.

17. **Januschke**: Cardiazol bei Asthma bronchiale und Bronchitis. M.M.W. 1928, Nr. 45, S. 1437.

18. **Keihl** und **Rühling**: Steigerung und Abschwächung der Krampfwirkung einiger Lokalanästhetika. Naunym-Schmiedebergs Archiv 1935, Bd. 179, S. 417/18.

19. **Kenner**: Behandlung von Störungen im kleinen Kreislauf. M.M.W. 1932, Nr. 97, S. 1475.

20. **Laszio**: Ueber die Behandlung der Kreislaufstörungen bei Lungentuberkulose. Tuberkulosis 1930, Nr. 3, S. 361.

21. **Leffkowitz**: Cardiazol-Ephedrin bei Kreislaufschwäche und Bronchialasthma. Ther. Gegenwart, 1930, Nr. 8, S. 361.

22. **Leppert**: Ueber die Ausscheidung des Cardiazols durch die Nieren. VI. Mitteilung, Naunym-Schmiedebergs Archiv 1927, Bd. 122, S. 362.

23. **Linzmeier** und **Wallischeck**: Knolls Mitteilungen für Aerzte. Jubiläumsausgabe, Oktober 1936, S. 241.

24. **Mayr**: Cardiazol und Cardiazolephedrin in der Veterinärmedizin. Tierärztl. Rundschau 1933, S. 79.

25. **Müller, E. A.**: Die Herz- und Kreislaufwirkung des Cardiazols. Klin. Wschr. 1936, Nr. 7, S. 233.

26. **Müller, E. A.**: Die Wirkung des Cardiazols auf Atmung und Gasstoffwechsel in der Pernoctonnarkose. Med. Klin. 1936, S. 495.

27. **Moewes**: Ueber Cardiazol. Med. Klin. 1926, Nr. 41, S. 1258.

28. **Nagel**: Ein Beitrag zur pharmakologischen Analyse der Ephedrinwirkung. Naunym-Schmiedebergs Archiv 1927, Bd. 110, H. 314.

29. **Nemes**: Die ätiologische Indikation des Cardiazol-Ephedrins in der Therapie des Asthma bronchiale. Therapie (Budapest) 1931, Nr. 4, S. 74.

30. **Neumann—Kleinpaul** und **Stephan**: Mitt. 1931 des Bakt.- und Seruminstitut Dr. Schreiber, Landsberg.

31. **Nieberle** und **Cohrs**: Lehrbuch der speziellen pathologischen Anatomie der Haustiere 1931, S. 128.

32. **Novaz**: Die Wirkung des Ephedrins auf den Kreislauf bei gesunden Menschen. Diss. München 1926.

33. **Prinzing**: Meine Erfahrungen mit Cardiazol (Knoll) bei Lungenerkrankungen der Hunde und Katzen. B.T.W. 1932, S. 369.

34. **Richert**: Ueber die Erfahrung mit der Kombination Cardiazol—Dicodid bei der Behandlung von Bronchitis. Münch. med. Wschr. 1927, Nr. 27, S. 1131.

35. **Schmidt, Hildebrandt** und **Krehl**: Ueber Cardiazol, ein in wäßriger Lösung subkutan injizierbares neues Analeptikum. Klin. Wschr. 1925, Nr. 35, S. 1678.

36. **Schoen:** Beiträge zur Pharmakologie der Körperstellung und der Labyrinth-Reflexe. 12. Mitteilung: Hexeton und Cardiazol. Naunym-Schmiedebergs Archiv 1926, Bd. 113, S. 258—274. — 13. Mitteilung: Die antagonistische Beeinflussung der Narkosetiefe durch Erregungsmittel. Naunym-Schmiedebergs Archiv 1926, Bd. 113, S. 274—304.

37. **Stern:** Das Asthma bronchiale und seine Behandlung mit Cardiazol-Ephedrin. Fortschr. Ther. 1930, Nr. 24, S. 759.

38. **Stroß:** Untersuchung über die Wirkungsweise einiger Analeptika. 1. Mitteilung: Cardiazol. Naunym-Schmiedebergs Archiv 1926, Bd. 114, S. 177.

39. **Trendelenburg:** Ueber die Wirkung einiger neuer Kreislaufmittel bei Kreislaufinsuffizienz. Med. Klin. 1929, Nr. 41, S. 1573.

40. **Unverricht:** Die Wirkung von Cardiazol auf den Krampf der Bronchialmuskulatur. Med. Welt 1930, Nr. 44, S. 1582.

Lebenslauf.

Ich, Matthias Ix, wurde am 19. April 1911 als Sohn des Matthias Ix und seiner Ehefrau Gertrud, geb. Butschen, in Süchteln — Kreis Kempen (Krefeld) — geboren. Nach dem Besuch des Gymnasiums in Viersen und Krefeld legte ich am 13. März 1931 in Krefeld die Reifeprüfung ab und begann im Sommersemester 1931 mit dem Studium der Veterinärmedizin. Vom Sommersemester 1931 bis zum Wintersemester 1932 einschließlich studierte ich an der Universität in München, im Sommersemester 1933 an der Tierärztlichen Hochschule Berlin und im Wintersemester 1933/34 und Sommersemester 1934 wieder in München. Nachdem ich im Winter 1934/35 an einem Kursus der SA.-Reitschule Wermsdorf in Sachsen teilgenommen hatte, belegte ich die beiden letzten Semester im Sommer 1935 und Winter 1935/36 in München und bestand daselbst am 23. Juni 1936 die tierärztliche Fachprüfung. Nach einem dreimonatigen Ausbildungslehrgang für die Veterinärpraktikanten am Städtischen Schlachthof in München-Gladbach vom 1. Juli bis 30. September gelangte ich in den Besitz der Bestallung als Tierarzt. Am 6. November 1936 trat ich ins Heer ein, um Veterinäroffizier zu werden, und bin jetzt als Oberveterinär Abteilungsveterinär der II. Abteilung des Artillerie-Regiments 23 in Potsdam.